

UTJECAJ PODVEZIVANJA ARTERIJSKOG VODA NA ODABRANE KRVOŽILNE POKAZATELJE I POJAVNOST BRANHAMOVOG ZNAKA

Stepanić, Željka Magdalena

Master's thesis / Diplomski rad

2021

Degree Grantor / Ustanova koja je dodijelila akademski / stručni stupanj: **University of Zagreb, Faculty of Veterinary Medicine / Sveučilište u Zagrebu, Veterinarski fakultet**

Permanent link / Trajna poveznica: <https://um.nsk.hr/um:nbn:hr:178:842225>

Rights / Prava: [In copyright](#)/[Zaštićeno autorskim pravom.](#)

Download date / Datum preuzimanja: **2025-01-26**



Repository / Repozitorij:

[Repository of Faculty of Veterinary Medicine -
Repository of PHD, master's thesis](#)



Sveučilište u Zagrebu
Veterinarski fakultet

ŽELJKA MAGDALENA STEPANIĆ

**UTJECAJ PODVEZIVANJA ARTERIJSKOG VODA NA ODABRANE KRVOŽILNE
POKAZATELJE I POJAVNOST BRANHAMOVOG ZNAKA**

Diplomski rad

Zagreb, 2021.

Ovaj rad izrađen je na Klinici za Kirurgiju, ortopediju i oftalmologiju Veterinarskog fakulteta Sveučilišta u Zagrebu.

Predstojnik: prof. dr. sc. Boris Pirkić

Mentori: doc. dr. sc. Andrija Musulin

izv. prof. dr. sc. Marin Torti

Članovi povjerenstva za obranu diplomskog rada:

1. akademik Dražen Matičić
2. doc. dr. sc. Andrija Musulin
3. prof. dr. sc. Dražen Vnuk
4. izv. prof. dr. sc. Marin Torti (zamjena)

Zahvala

Želim se zahvaliti svojim mentorima, izv. prof. dr. sc. Marinu Tortiju i doc. dr. sc. Andriji Musulinu te neslužbenoj, strogoj, ali pravednoj mentorici doktorici Mariji Mamić koja se uvijek trudila napraviti od mene najboljeg volontera (prepustit ću drugima da procijene je li uspješno ili ne). Veliko hvala doktorici Valentini Plichti na ideji za ovu temu i cijelom kirurškom timu koji su mi istovremeno otežali i olakšali godine provedenoj na klinici.

Hvala doktoru Ivanu Vlaheku na pomoći s tako mi mrskom statistikom.

Zahvaljujem svim VEF i ne-VEF prijateljima, roditeljima i ostatku obitelji što su me podržavali na ovom putu.

Iako se 6 godina čini kao dugi period, zapravo je prošlo u tren oka. Ne kaže se uzalud sve što je lijepo kratko traje, a ovo doista jesu bili najljepši trenuci jer ste ih upravo vi takvim učinili. Znajte da vas sve neizmjerljivo cijenim i nadam se da ste ponosni.

Žac

Popis kratica

PDA – otvoreni arterijski vod (engl. *patent ductus arteriosus*)

CRT – vrijeme ponovnog punjenja kapilara (engl. *capillary refill time*)

BNP – B-tip natriuretski peptid

NT-proBNP – N-terminalni proBrain natriuretski peptid

ISACHC – Međunarodno vijeće srčanog zdravlja malih životinja (engl. *International Small Animal Cardiac Health Council*)

RTG – rendgen

VHS – engl. *vertebral heart score*

EKG – elektrokardiografija

UZV – ultrazvuk

2D – dvodimenzionalni

TEE – transezofagijski ultrazvuk srca (engl. *transesophageal echocardiography*)

TEE – transtorakalna ehokardiografija

ACDO – psećji okluzijski uređaj (engl. *Amplatz Canine Ductal Occluder*)

IPPV – intermitentna ventilacija s pozitivnim tlakom (engl. *intermittent positive pressure ventilation*)

DNK – deoksiribonukleinska kiselina

CRI – kontinuirana infuzija (engl. *constant rate infusion*)

Popis slika

Slika 1. Razvoj srčane cijevi i aortalnih lukova.....	2
Slika 2. Poprečni presjek i slojevi arterije.....	3
Slika 3. Poprečni presjek PDA u psa.....	4
Slika 4. Starlingove sile.....	5
Slika 5. Angiografija i shematski prikaz PDA s Millerovom klasifikacijom.....	8
Slika 6. Shema VHS-a za lateralni rendgenološki prikaz.....	12
Slika 7. Shema VHS-a za dorzoventralni rendgenološki prikaz.....	13
Slika 8. Lateralni angiokardiogram.....	14
Slika 9. Lateralni angiokardiogram.....	14
Slika 10. Transezofagijski ultrazvuk srca i PDA.....	16
Slika 11. Embolizacijska zavojnica.....	19
Slika 12. Kontrastna rendgenografija nakon postavljanja zavojnice u PDA.....	20
Slika 13. Psećji okluzijski uređaj (ACDO).....	20
Slika 14. Postupak kirurškog podvezivanja PDA.....	23
Slika 15. Dikrotični val na krivulji arterijskog tlaka.....	26
Slika 16. Stupnjevanje PDA na temelju stupnja protezanja elastičnog tkiva aorte.....	28
Slika 17. Grafički prikaz zaprimljenih pasmina pasa s PDA.....	33
Slika 18. Grafički prikaz odnosa zaprimljenih miješanih i čistokrvnih pasmina pasa.....	34
Slika 19. Grafički prikaz broja pacijenata mlađih i starijih od 12 mjeseci.....	34
Slika 20. Grafički prikaz zastupljenosti spolova u zaprimljenih pasa.....	35
Slika 21. Grafički prikaz zaprimljenih pasa s PDA težih i lakših od 10 kg.....	36
Slika 22. Grafički prikaz učestalosti kliničkih znakova primijećenih kod kuće.....	36
Slika 23. Grafički prikaz pada frekvencije bila nakon podvezivanja PDA.....	39
Slika 24. Grafički prikaz vrijednosti dijastoličkih tlakova nakon podvezivanja PDA.....	40

Popis tablica

Tablica 1. Klasifikacija srčanog šuma.....	10
Tablica 2. Dijagnostičke metode srčanih oboljenja.....	17
Tablica 3. Promjene na srcu utvrđene ehokardiografijom.....	37
Tablica 4. Učestalost pojave preoperativnih i postoperativnih aritmija.....	37
Tablica 5. Pikaz pacijenata, dobi i vrijednosti VHS-a.....	38
Tablica 6. Usporedba promjena sistoličkog i dijastoličkog tlaka na početku i kraju zahvata..	40
Tablica 7. Ishodi operativnih zahvata.....	41

SADRŽAJ

1. UVOD	1
2. PREGLED DOSADAŠNJIH SPOZNAJA	2
2.1. Embriologija i razvoj otvorenog arterijskog voda	2
2.2. Patofiziologija sekundarnih promjena na srcu	5
2.3. Epizootologija otvorenog arterijskog voda u pasa	6
2.4. Podjela otvorenog arterijskog voda	7
2.5. Metode dijagnostike otvorenog arterijskog voda	9
2.5.1. Opći klinički pregled	9
2.5.2. Laboratorijske pretrage krvi	11
2.5.3. Slikovna dijagnostika	12
2.5.4. Kardiološka obrada	15
2.5.5. Ostale dijagnostičke metode	17
2.6. Diferencijalna dijagnostika	18
2.7. Liječenje lijevo-desnog pretoka	18
2.7.1. Konzervativna terapija	18
2.7.2. Arterijski okluzijski uređaji	19
2.7.3. Kirurško liječenje lijevo-desnog pretoka	21
2.8. Stabilizacija pacijenata s otvorenim arterijskim vodom	24
2.9. Anestezološki protokoli u kirurškom liječenju	24
2.10. Postoperativno praćenje pacijenta i prognoza	26
2.11. Liječenje desno-lijevog pretoka	27
2.12. Prevencija razvoja PDA	28
3. HIPOTEZA I CILJEVI	30
4. MATERIJALI I METODE	31
4.1. Ustroj studije	31
4.2. Predmet istraživanja	31
4.3. Metode	31
4.4. Statističke metode	32
5. REZULTATI	33
5.1. Ukupan broj životinja u istraživanju	33
5.2. Pasma pasa s otvorenim arterijskim vodom	33
5.3. Dob pasa s otvorenim arterijskim vodom/ trajanje bolesti	34

5.4.	Spol pasa s PDA	35
5.5.	Tjelesna težina	35
5.6.	Opći klinički znakovi.....	36
5.7.	Kardiološka obrada.....	37
5.8.	Rendgenološke promjene i VHS-a	38
5.9.	Intraoperativna promjena krvožilnih parametara	39
5.10.	Ishod operativnog zahvata	41
5.11.	Postoperativna skrb	41
6.	RASPRAVA	42
7.	ZAKLJUČCI.....	46
8.	SAŽETAK	47
9.	SUMMARY	48
10.	LITERATURA.....	49
11.	ŽIVOTOPIS	53

1. UVOD

Otvoreni arterijski vod (engl. *patent ductus arteriosus*, *PDA*) jedna je od najčešćih urođenih srčanih grešaka koja se javlja u 1 od 1000 pasa, s incidencijom od 25 do 30% (BROADDUS i TILLSON 2010; JOHNSTON i TOBIAS, 2018.). Ovo stanje moramo sagledati kao posljedicu međudjelovanja genetskih i okolišnih rizičnih faktora (HALL i DAGLE, 2012.) do kojeg dolazi kada izostane zatvaranje arterijskog voda nakon rođenja. Razlikujemo lijevo-desni i desno-lijevi pretok. Do pretoka (engl. *shunt*) dolazi zbog razlike u tlakovima između aorte i plućne arterije. Otvoreni arterijski vod s lijevo-desnim pretokom zahtijeva zahvat koji podrazumijeva zatvaranje voda i može se učiniti postavljanjem arterijskog okluzijskog uređaja transkateterskim zahvatom ili kirurškim putem, podvezivanjem otvorenog voda. Bitno je da se zahvat provede u što kraćem vremenu kako ne bi došlo do razvoja nepovratnih promjena na srcu i desno-lijevog pretoka koji je neoperabilan.

Nicoladoni-Branhamov znak (refleks) je pojava koja opisuje pad pulsa i porast krvnog tlaka nakon zatvaranja arterio-venske fistule, odnosno u ovom slučaju, otvorenog arterijskog voda. Nastaje u roku od jedan do dva otkucaja srca nakon zatvaranja, a prvi put je opisan 1890. godine. Postoji teorija da se radi o naglašenom Bezold-Jarisch refleksu koji nastaje kao posljedica stimulacije baroreceptora u lijevoj klijetki. U taj proces također su uključeni i kemijski receptori (npr. acetilkolinški i 5-hidroksitriptaminski receptori). (WATTANASIRICHAIGOON i POMPOSELLI, 1997).

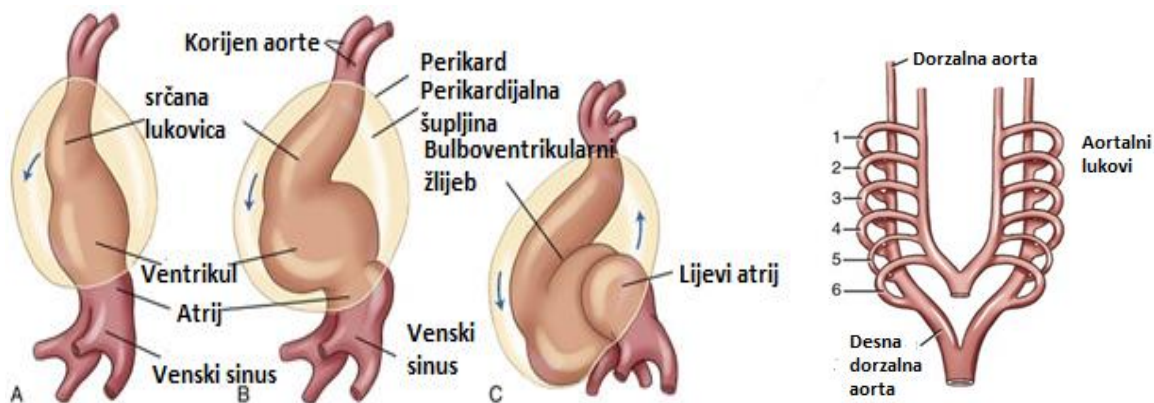
Cilj je rada bio utvrditi promjenu krvožilnih parametara za vrijeme anestezije i učestalost pojave Branhamovog znaka nakon kirurškog podvezivanja.

2. PREGLED DOSADAŠNJIH SPOZNAJA

2.1. Embriologija i razvoj otvorenog arterijskog voda

Potreba za razvojem krvožilnog sustava u ploda proizlazi iz potrebe za prijenosom hranjivih tvari i kisika.

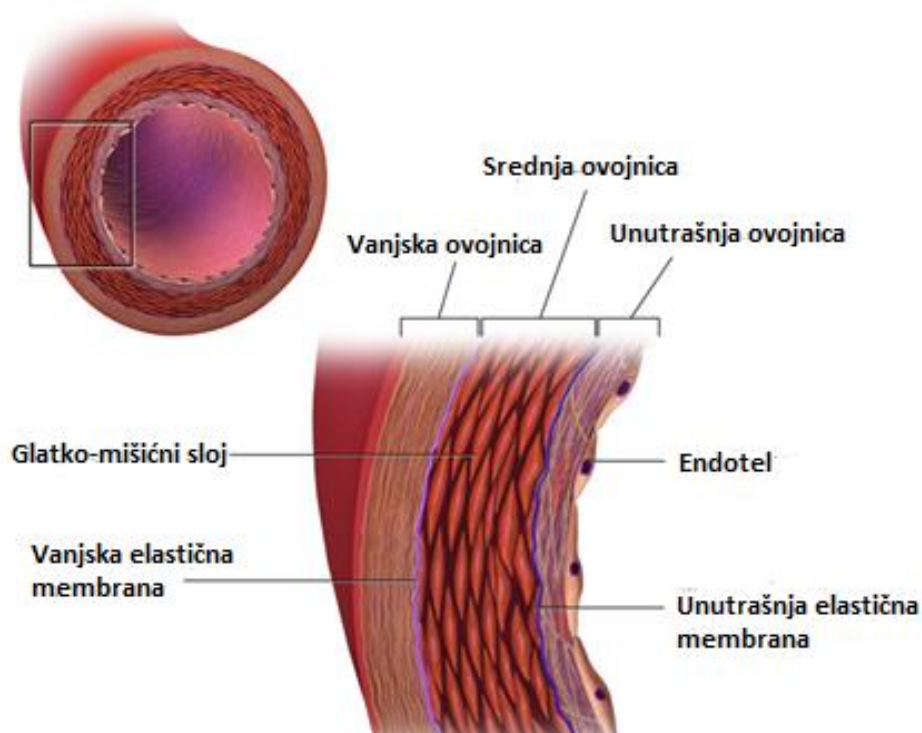
Postoje dva stadija razvoja krvnih žila, vaskulogeneza i angiogeneza. Vaskulogeneza predstavlja razvoj krvnih žila iz krvnih otočića. Angiogeneza je pojam koji opisuje razvoj krvnih žila iz već postojećih žila. Srce se razvija iz dviju srčanih cijevčica koje se spajaju i tvore srčanu cijev. Preoblikovanjem srčane cijevi nastaje srce (slika 1.). Tijekom morfogeneze srca nastavlja se i stvaranje krvnih žila embrija. Najznačajnije krvne žile su lijeva i desna dorzalna aorta čijim spajanjem tijekom lateralnog savijanja embrija nastane neparna aorta. Daljnjim napredovanjem embrija dolazi do postupnog razvoja šest aortalnih lukova koji čine temelj razvoju svih drugih krvnih žila (slika 1.). Bitno je naglasiti da se aortalni lukovi razvijaju postupno i da nisu istovremeno prisutni. Luk aorte razvija se iz lijevog četvrtog aortalnog luka, aortalne vreće i lijeve dorzalne aorte. Suprotno tome, plućne arterije i arterijski vod razvijaju se iz šestog aortalnog luka (McGEADY i sur., 2006.).



Slika 1. Razvoj srčane cijevi i aortalnih lukova

(Izvor: <https://radiologykey.com/embryology-and-physiology-of-the-fetal-heart/>)

Za vrijeme graviditeta placenta je osnovni organ koji je odgovoran za izmjenu plinova u embrija i fetusa. Nakon rođenja, odnosno nakon što plod prvi puta udahne atmosferski zrak, dolazi do promjena u cirkulaciji. Važnu ulogu u tim promjenama ima arterijski vod (*ductus arteriosus*). Ova krvna žila predstavlja spojnicu između aorte i plućne arterije te služi kao zaobilazan put toka krvi za vrijeme fetalnog života. Krv tada zaobilazi pluća zbog visokog vaskularnog otpora u plućnim krvnim žilama. Normalna fetalna stijenka voda cijelom dužinom sadrži rahlu mrežu kružno poredanih glatkih mišićnih vlakana (ETTINGER i sur., 2017.). Nakon rođenja dolazi do njegovog zatvaranja zbog snižavanja plućnog krvožilnog otpora, kontrakcije glatkog mišićja (*tunica media*), nabiranja endotela i proliferaciji vezivnog tkiva (*tunica intima*) (slika 2.) te se na taj način krv iz plućnih arterija preusmjerava u plućno krvožilje (McGEADY i sur., 2006.). Do potpunog zatvaranja obično dolazi u prvih sedam do deset dana (ETTINGER i sur., 2017.). Nakon toga arterijski vod zaostaje kao ligament (*ligamentum arteriosum*). Važnu ulogu u samom zatvaranju imaju povišena koncentracija kisika u krvi te proizvodnja vazoaktivnih amina poput bradikinina, a koji su odgovorni za kontrakciju glatke muskulature u glatko-mišićnom sloju arterijskog voda (McGEADY i sur. 2006.).

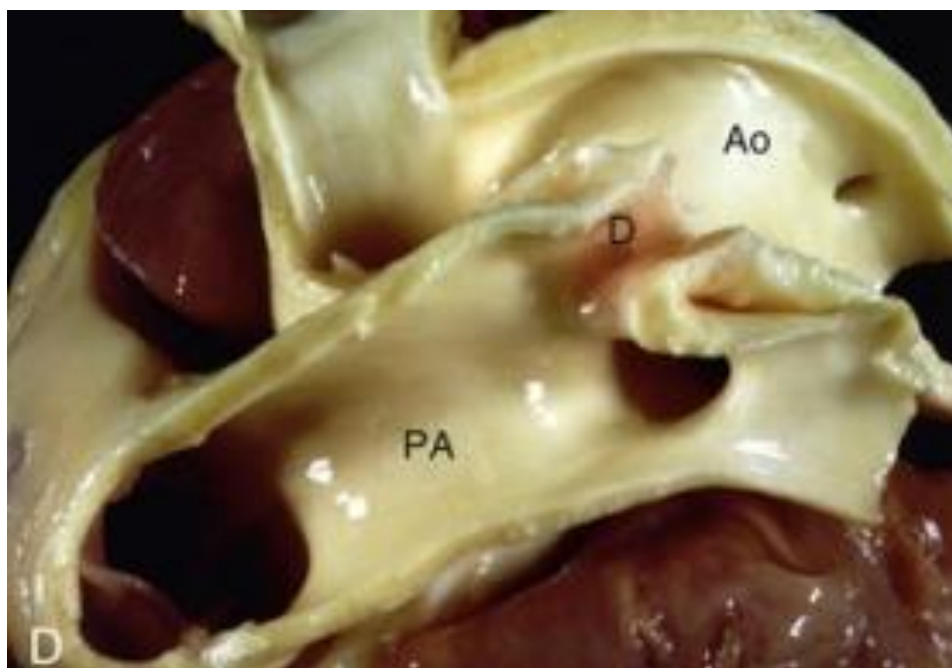


Slika 2. Poprečni presjek i slojevi arterije

(Izvor: <https://courses.lumenlearning.com/boundless-ap/chapter/blood-vessel-structure-and-function/>)

U slučaju poremećaja ravnoteže između kontrakcije i relaksacije krvožilnih glatko-mišićnih stanica razvije se patološko stanje pod nazivom otvoreni arterijski vod (ROUDEAU, 2020). U zahvaćene štenadi stijenka voda sastoji se isključivo od elastičnih vlakana koja nemaju sposobnost kontrakcije s posljedičnim izostankom zatvaranja nakon rođenja (ETTINGER i sur., 2017.).

Rezultati iz animalnih modela doveli su do zaključka da je zatvaranje arterijskog voda potaknuto interakcijama molekularnih događanja. Koncept otvorenog arterijskog voda je kompleksna, razvojna bolest s genetskom i okolišnom komponentom. Istraživanjem u ljudi otkriveni su brojni geni povezani s razvojem PDA, od kojih su neki uključeni u regulaciju prostaglandinske aktivnosti kao i u razvoj i/ili kontrakciju glatke muskulature. Istraživanje iz 1989. godine dovelo je do zaključka da je zatvaranje u pasa povezano s prostaciklinima (HALL i DAGLE, 2012.).



Slika 3. Poprečni presjek PDA u psa

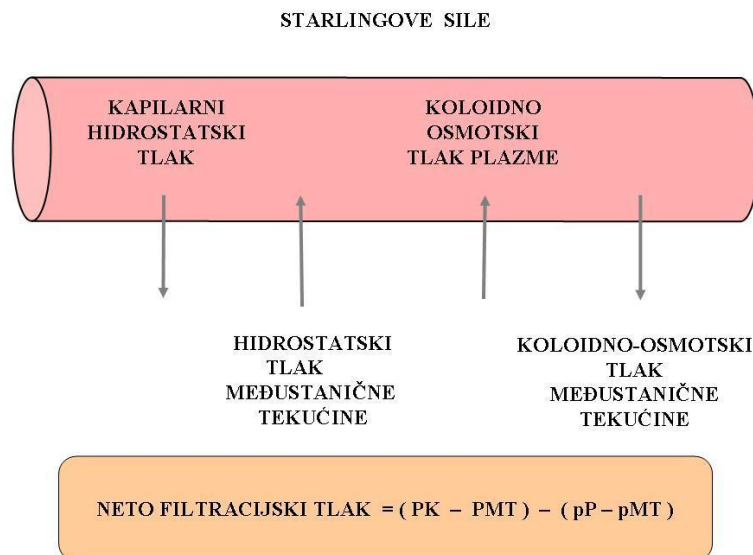
Anatomska lokacija voda je distalno od aortalnih grana koje su odgovorne za vaskularizaciju kranijalnog dijela tijela. PA - plućna arterija; Ao - aorta; D - otvoreni arterijski vod

(Izvor: *Textbook of Veterinary Internal Medicine*)

2.2. Patofiziologija sekundarnih promjena na srcu

Najviši sistemski krvni tlak je u aorti. Posljedično tome, u slučaju lijevo-desnog pretoka, dolazi do prelaska krvi iz smjera aorte u plućnu arteriju, što dovodi do razvoja volumskog preopterećenja lijeve strane srca i ekscentrične hipertrofije koja se manifestira kao vrećasto proširenje srca (RISHNIW, 2004.). Širenjem lijeve srčane komore dolazi do širenja prstena mitralnih zalistaka dovodeći do sekundarne regurgitacije i dodatnog preopterećenja lijeve strane srca (FOSSUM, 2019.). Zbog istežanja mišićnih vlakana smanjuje se njihova kontraktilna sposobnost i srce postupno slabi što dovodi do pojave plućne hipertenzije zbog zadržavanja krvi u plućnom krvotoku. Istovremeno srce pumpa manje krvi u sistemsku cirkulaciju što dovodi do posljedične aktivacije neurohormonalnih kompenzacijskih mehanizama s retencijom tekućine i povećanjem volumena krvne plazme (PORCIELLO, 2020.). Također, širenjem srčanih komora povećava se vjerojatnost razvoja srčanih aritmija, poput fibrilacije atrijske, ali i ventrikulskih tahiaritmija.

Plućnu vensku hipertenziju definiramo kao povećani hidrostatski tlak unutar plućnih krvnih žila. Ukoliko plućni hidrostatski tlak nadmaši koloidno-osmotski tlak, koji je odgovoran za zadržavanje tekućine u krvnim žilama, dolazi do porasta filtracijskog tlaka i izlaska tekućine u perivaskularni prostor, odnosno razvoja edema pluća (slika 4.).



Slika 4. Starlingove sile

(Izvor: *Fiziologija srca i krvožilnog sustava domaćih životinja*)

Zbog povećanog tlaka u plućima dolazi do sistoličkog preopterećenja srca što uzrokuje koncentričnu hipertrofiju miokarda desnog ventrikula. U nedostatku hranjivih tvari i kisika dolazi do progresivnog slabljenja desne strane srca i zadržavanja tekućine u sistemskim venama praćeno pojavom izljeva u tjelesne šupljine, najčešće u trbušnu šupljinu. Dakle, ukoliko se ovo stanje ne liječi razvije se začarani krug koji vodi u dekompenzirano zatajenje srca i smrti unutar jedne godine (JOHNSTON i TOBIAS, 2018.).

Jednom kad tlak unutar plućne arterije i desne klijetke nadmaši tlak u aorti, dolazi do obrata pretoka, odnosno razvoja desno-lijevog pretoka ili Eisenmengerovog sindroma. Navedeno je stanje relativno rijetko u pasa te čini ukupno 3% pacijenata s PDA. Ako se pravovremeno ne liječi može se razviti unutar šest mjeseci od rođenja. U tom slučaju neoksigenirana krv ulazi u opću cirkulaciju rezultirajući hipoksemijom i diferencijalnom cijanozom (RISHNIW, 2004.). Isto tako, desno-lijevi pretok može se javiti za vrijeme rođenja zbog trajne plućne hipertenzije i poremećaja u prijelazu na izvanmaternični život (JOHNSTON i TOBIAS, 2018.). U manjem postotku pasa nakon rođenja lumen arterijskog voda ostaje široki, bez suženja što omogućava prijenos arterijskog tlaka na plućnu cirkulaciju bez otpora. Tada dolazi do izjednačavanja tlaka unutar aorte i plućne arterije i obrata smjera toka krvi (ETTINGER i sur., 2017.).

Posljedično razvoju plućne hipertenzije dolazi do nepovratnih histoloških promjena unutar malih plućnih arterija. To uključuje hipertrofiju unutrašnje ovojnice (*tunica intima*), srednje ovojnice (*tunica media*) i smanjenje promjera krvnih žila (ETTINGER i sur., 2017.).

2.3. Epizootiologija otvorenog arterijskog voda u pasa

Otvoreni arterijski vod javlja se dva puta češće u ženki nego u mužjaka (PORCIELLO, 2020.). Istraživanje je utvrdilo da ženke predstavljaju 71,7% populacije s PDA (ROUDEAU, 2020.). Najčešće zahvaćene pasmine su jorkširski terijer, malteški psić, pomeranski špic, bišon, čiuvara od malih pasmina, te njemački ovčar, šetlandski ovčar, njufaundlander i labradorski retriever od velikih pasmina pasa (RISHNIW, 2004.). Bitno je naglasiti da pasminska predispozicija pokazuje varijacije ovisno o geografskom području.

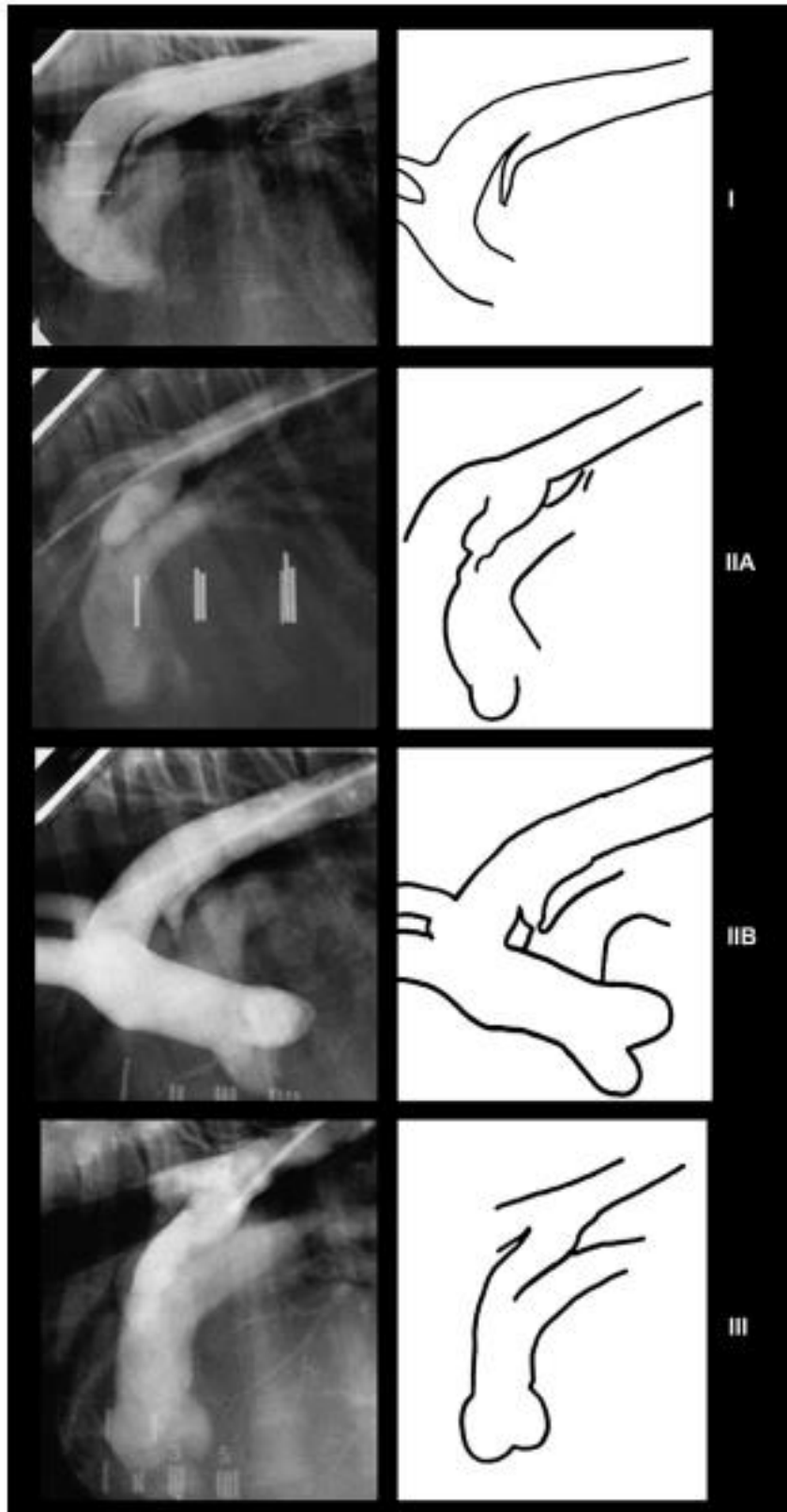
2.4. Podjela otvorenog arterijskog voda

Postoje dvije moguće klasifikacije PDA. Klinička klasifikacija zasniva se na veličini i hemodinamskom učinku. Na temelju toga možemo razlikovati (RISHNIW, 2004.):

- tip 1 - mali PDA
- tip 2 - srednji PDA
- tip 3A - veliki PDA
- tip 3B - veliki PDA sa zastoynim zatajenjem srca
- tip 4 - veliki PDA s plućnom hipertenzijom i desno-lijevim ili dvosmjernim (bidirekcijskim) tokom krvi

Angiografska klasifikacija (slika 5.) temelji se na širini samog voda i u tom slučaju razlikujemo (MILLER i sur., 2006.):

- tip 1 - postupno smanjenje lumena od aorte prema plućnoj arteriji
- tip 2A - naglo suženje lumena (>50%) voda na mjestu ulaska u plućnu arteriju (54,4% pasa)
- tip 2B - značajno smanjenje lumena od aorte do plućne arterije s najvećim suženjem na ulasku u plućnu arteriju
- tip 3 - jednak promjer lumena cijelom dužinom voda



Slika 5. Angiografija i shematski prikaz PDA s Millerovom klasifikacijom

(Izvor: Journal od Veterinary Cardiology)

2.5. Metode dijagnostike otvorenog arterijskog voda

2.5.1. Opći klinički pregled

Kako je riječ o urođenoj mani, klinički znakovi prisutni su vrlo rano u postnatalnom periodu. Oni uključuju nepodnošenje tjelesne aktivnosti, brzo umaranje, zaostajanje u rastu, opću slabost, anoreksiju, sinkope, kašalj, dispneju i/ili tahipneju. U početku vlasniku životinja može djelovati potpuno zdravo, bez opisanih promjena.

Najčešće se dijagnosticira u štenadi za vrijeme prvog cijepjenja. Opći klinički pregled svakog pacijenta uključuje inspekciju, palpaciju i auskultaciju. Prvi korak prilikom pregleda je inspekcija pacijenta kojom možemo utvrditi gojno stanje i zaostajanje u rastu. U slučaju razvoja ascitesa, abdomen može djelovati bačvasto i prošireno uz vidljivu pendulaciju prilikom hoda. Životinje s razvijenim edemom pluća vidljivo otežano dišu, kašlju i hropću. Boja sluznice usne, nosne šupljine i konjunktiva te vrijeme ponovnog punjenja kapilara (engl. *capillary refill time*, CRT) bitan su pokazatelj perfuzijskog statusa pacijenta. Auskultacijom prsnog koša primjećuje se karakterističan kontinuirani srčani šum različitog stupnja intenziteta, u većini slučajeva intenziteta >III/VI s točkom najveće čujnosti lijevo kranijalno, visoko iznad srčane baze (u aksilarnom području). Najčešće je riječ o srčanome šumu koji se može palpirati nad prsnim košem i koji je čujan već prije samog naslanjanja stetoscopa na prsnu stijenku (šum intenziteta V/VI, odnosno VI/VI). Zbog svog karakterističnog zvuka naziva se još strojnim srčanim šumom, jer po zvučnim kvalitetama podsjeća na rad stroja. Femoralni puls je naglašen, lupajući, hiperkinetičan (tzv. puls vodenog čekića od engl. *water hammer pulse*) posljedično visokom pulsnom tlaku uzrokovanim dijastoličkim otjecanjem krvi kroz otvoreni vod (FOSSUM, 2019.). Ako je došlo do razvoja zastojnog zatajenja srca, odnosno srčanog popuštanja, dišni šum nad plućima može se doimati stišanim uz prisutno pucketanje. U slučaju desnostranog zatajivanja srca palpacijski se može utvrditi undulacija trbušne stijenke uslijed nakupljanja tekućine te hepatosplenomegalija zbog kongestije krvnih žila.

Kod desno-lijevog pretoka klinički znakovi razlikuju se u odnosu na klasičan oblik (PORCIELLO, 2020.). Kliničkim pregledom sluznica možemo primijetiti diferencijalnu cijanozu koja predstavlja ružičasto obojenje sluznica usne šupljine i konjunktiva, a modro obojenje sluznica prepucija ili vagine (RISHNIW, 2004.). Ona nastaje nakon obrata pretoka iz razloga što neoksigenirana krv prolazi kroz silaznu aortu koja opskrbljuje sluznice stražnjeg (donjeg) dijela tijela, dok lijeva potključna arterija (*a. subclavia sinistra*) i brahiocefalično

stablo (*truncus brachiocephalicus*), koji su odgovorni za vaskularizaciju prednjeg (gornjeg) dijela tijela, dobivaju krv s većom koncentracijom kisika. Za vrijeme auskultacije srčani šum može izostati zbog slabe turbulencije, a u slučaju pojave plućne hipertenzije S2 srčani ton može biti procijepan (ETTINGER i SUR. 2017.; RISHNIW, 2004.). Također, šum može izostati ukoliko je prisutna policitemija, slabi protok krvi kroz otvoreni vod ili približno jednak tlak u aorti i plućnoj arteriji (FOSSUM, 2019.).

Tablica 1. Klasifikacija srčanog šuma

(Izvor: *Acta Veterinaria Scandinavica*)

STUPANJ SRČANOG ŠUMA	KLINIČKI NALAZ
I	Tihi šum, čujan samo pažljivom auskultacijom
II	Lako čujan tihi šum
III	Osrednje glasni šum bez palpatornog prekordijalnog tremora
IV	Glasan šum bez ili s intermitentnim prekordijalnim tremorom
V	Glasan šum s palpatornim tremorom prsne stijenke
VI	Glasan šum s palpatornim tremorom; čujan kada se stetoskop odigne od prsne stijenke

2.5.2. Laboratorijske pretrage krvi

Srce smatramo aktivnim endokrinim organom. U slučaju simpatičke aktivacije i aktivacije renin-angiotenzin-aldosteronskog sustava, srce je završni cilj organ neurohormonalne aktivnosti. Suprotno tome, srce može sintetizirati hormone kao što je atrijski natriuretski peptid i B-tip natriuretski peptid (BNP), molekule učinka suprotnog učinka simpatikusa i renin-angiotenzin-aldosteronskog sustava. Biokemijskim pretragama krvi i određivanjem serumske koncentracije natriuretskih peptida možemo razlučiti jesu li znakovi otežanog i ubrzanog disanja posljedica srčane dekompenzacije ili primarne respiratorne bolesti (GRIMM i sur., 2015.).

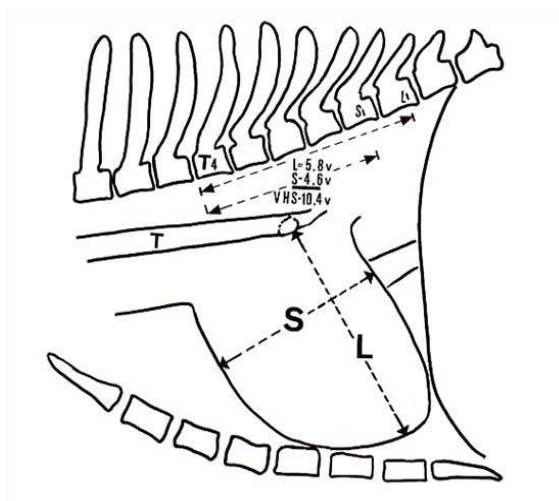
BNP (B-tip natriuretski peptid) je hormon koji se većinski sintetizira u srcu, odnosno točnije, u miokardu klijetki. Prvotno nastaje prohormom – proBNP koji se nakon oslobađanja u cirkulaciju razgrađuje na fragmetne. Od tih fragmenata dijagnostičku važnost ima neaktivan oblik NT-proBNP (N-terminalni fragment). Osnovni stimulans za izlučivanje natriuretskih peptida u krv je povećan stres (radi li se o volumskom ili tlačnom stresu) stijenke miokarda. Dakle, kod zatajenja srca dolazi do povećanog opterećenja srca, odnosno do povećanog stresa, što uzrokuje porast koncentracije BNP i NT-proBNP u krvi. Također, može se koristiti u procjeni uspjeha liječenja srčanih bolesti (WEBER i HAMM, 2005.). U istraživanju ARAMAKI i sur. (2017.) nakon kirurškog zahvata došlo je do smanjenja koncentracije NT-proBNP-a u plazmi, a što je bilo u korelaciji s ISACHC (od engl. *International Small Animal Cardiac Health Council*) klasifikacijom, intenzitetom srčanog šuma, radiološki procijenjenom veličinom siluete srca i ostalim pokazateljima.

U hemogramu se u slučaju desno-lijevog pretoka, kao odgovor organizma na hipoksiju tkiva, može uočiti kompenzacijska policitemija (RISHNIW, 2004.). Naime, perfuzija bubrega sa slabo oksigeniranom krvi dovodi do pojačanog izlučivanja eritropoetina, sekundarne eritrocitoze (hematokrit iznad 65%) i hiperviskoznosti krvi (ETTINGER i sur., 2017.). Povećanje viskoznosti krvi dodatno opterećuje već oslabljelo srce i pogoršava kliničke znakove.

2.5.3. Slikovna dijagnostika

Rendgenološka pretraga može biti korisna u uočavanju povećanja lijeve strane srca, opće kardiomegalije, dilatacija silazne aorte i promjene na plućnom deblu, dok se plućne arterije mogu doimati krivudavim i povećanim (RISHNIW, 2004.). Postoje razlike u dorzoventralnoj i ventrodorzalnoj projekciji prsnog koša u pasa. Ventrodorzalna projekcija je indicirana kod evaluacije kranijalog i kaudalnog medijastinuma, stražnje šuplje vene, akcesornog plućnog reznja i plućnih izljeva (BRINKMAN i sur., 2006.). Ona se u procjeni veličine srca najčešće izbjegava iz razloga što se zbog njegovog slijeganja, djelovanjem gravitacije, doima povećano. U tu svrhu češće se koristi dorzoventralna projekcija koja nam također može poslužiti u procjeni krvnih žila plućnih reznjeva i struktura dorzalnog djela prsne šupljine kao što su dušnik, glavni bronhi, lijevi atrij i hilusni limfni čvorovi (BRINKMAN i sur., 2006.). Najspecifičniji radiografski nalaz je pojava aortalnog ispupčenja (engl. ductus bump) koje je uzrokovano naglim sužavanjem silazne aorte kaudalno od osnove voda (ETTINGER i sur., 2017.).

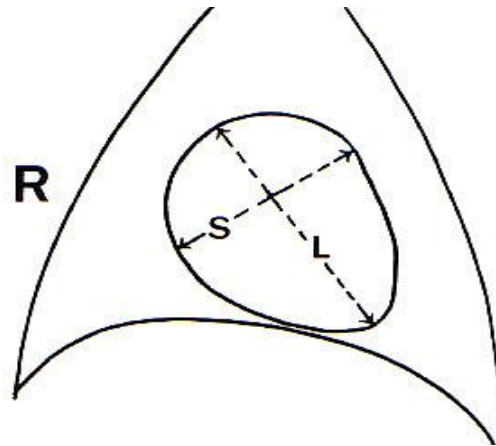
Jedna od novijih metoda otkrivanja kardiomegalije je VHS (od engl. *vertebral heart score*). Radi se o subjektivnoj metodi kojom se ocjenjuje veličina srca u usporedbi s veličinom pacijenta. Za mjerenje se uzimaju duga srčana os, koja se proteže od grananja bronha do srčanog vrha te kratka srčana os, koja se mjeri na najširem djelu srca, u srednjoj trećini i okomita je na dugu os (slika 6.). Dobivene mjere prenose se na kralješke počevši od četvrtog prsnog kralješka (T4). Zbroj te dvije mjere uspoređuje se sa brojem kralježaka i označava VHS.



Slika 6. Shema VHS-a za lateralni rendgenološki prikaz

(Izvor: <https://www.vin.com/apputil/content/defaultadv1.aspx?pId=84&id=4253805>)

U ventrodorzalnom i dorzoventralnom prikazu duga srčana os uključuje desnu pretkljetku i lijevu kljetku. Maksimalna kratka os mjeri se okomito na dugu os te također uključuje desne i lijeve srčane strukture (slika 7.). Navedene mjere se ponovno prenose na lateolateralnu projekciju kako bi se dobio konačan broj (BUCHANAN, 2009.).

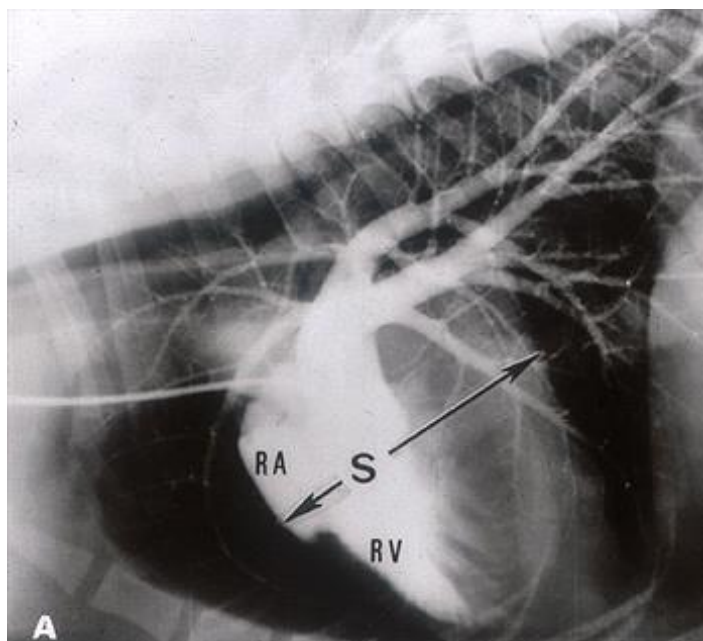


Slika 7. Shema VHS-a za dorzoventralni rendgenološki prikaz

(Izvor: <https://www.vin.com/apputil/content/defaultadv1.aspx?pId=84&id=4253805>)

Raspon u zdravih pasa je od 8,5 do 10,5 (BUCHANAN, 2009.). Psi s vrijednostima manjim od 11,5 imaju manju vjerojatnost razvoja zastojnog zatajenja srca za razliku od onih s većim vrijednostima (GRIMM i sur., 2015.). Obzirom da postoje pasmine s različitim konformacijom trupa sastavljene su prilagođene tablice kako bi se izbjegle greške u procjeni veličine srca (BUCHANAN, 2009.).

U prošlosti se koristio srčano-grudni omjer koji zbog promjenjivosti dimenzija grudnog koša u pasa s progresivnim bolestima srca više nema klinički značaj (BUCHANAN, 2009.).

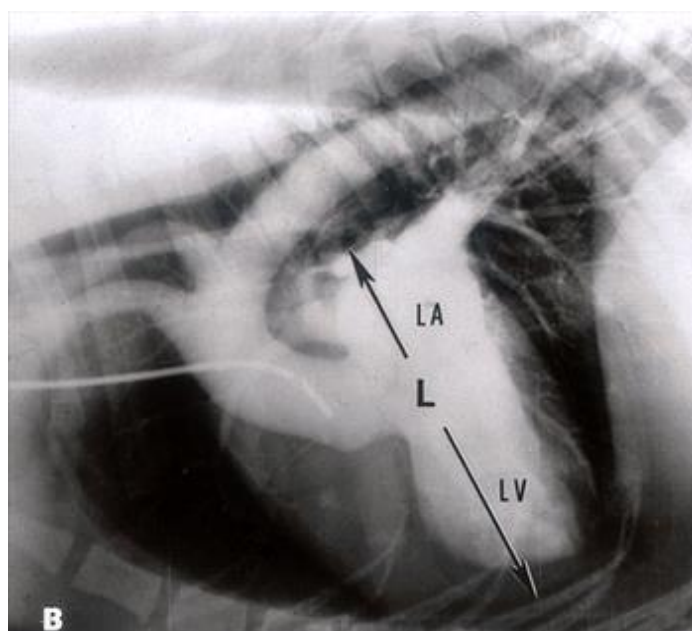


Slika 8. Lateralni angiokardiogram

Kratka os (S) zahvaća lijeve i desne srčane komore u području koronarnog žlijeba

RA - desna uška (*auricula*); RV - desna klijetka

(Izvor: <https://www.vin.com/apputil/content/defaultadv1.aspx?pId=84&id=4253805>)



Slika 9. Lateralni angiokardiogram

Duga os (L) zahvaća lijevu pretklijetku (LA) i lijevu klijetku (LV)

(Izvor: <https://www.vin.com/apputil/content/defaultadv1.aspx?pId=84&id=4253805>)

Također, za dijagnostiku ovog stanja mogu se koristiti kompjuterizirana tomografija (CT) i magnetna rezonancija (MR) uz mogućnost razvoja 3D modela što olakšava procjenu lokalizacije i izgleda samoga voda te planiranje zahvata (JOHNSTON i TOBIAS, 2018.). Klinička istraživanja pokazala su da je srčana magnetna rezonancija (cMRI) izvediva metoda za karakterizaciju morfologije PDA i drugih izvansrčanih krvožilnih anomalija u pasa (LEE i sur., 2017.).

2.5.4. Kardiološka obrada

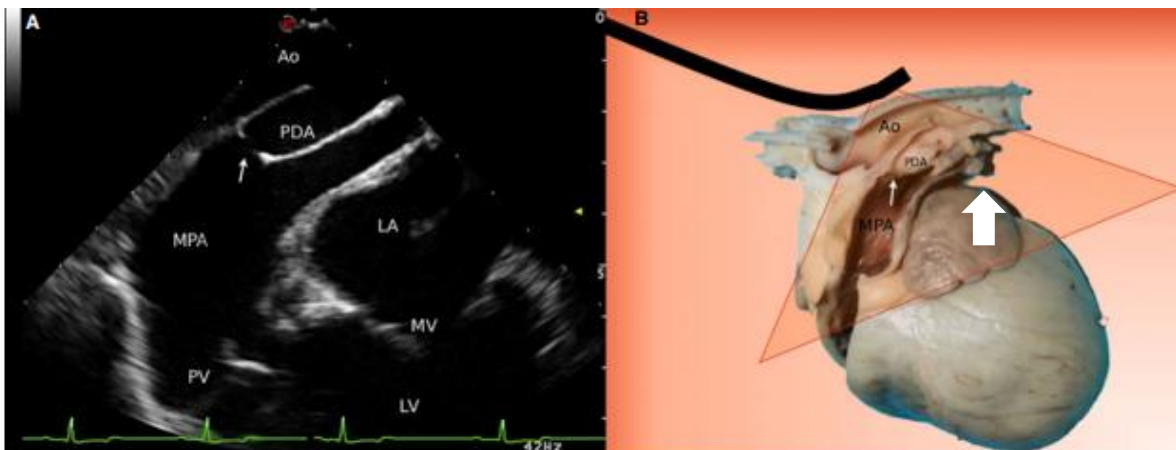
Elektrokardiografija (EKG) smatra se zlatnim standardom za dijagnostiku aritmija, ali unatoč tome može biti i korisna metoda u dijagnostici srčanih promjena uzrokovanim otvorenim arterijskim vodom. Na EKG-u se procjenjuje srčana frekvencija, glavna električna os, ritam i kriteriji koji ukazuju na povećanje srčanih komora (GRIMM i sur., 2015.). Neki od manifestnih znakova na elektrokardiogramu je visoki R val ($> 2.5\text{mV}$), koji se javljaju u 63% pacijenata, široki P valovi u II.vodu, prošireni QRS kompleksi te skretanje srčane osi u lijevu stranu uzrokovano povećanjem lijeve srčane komore (JOHNSTON i TOBIAS, 2018; RISHNIW, 2004.) U uznapredovalim slučajevima mogu se uočiti različite supraventrikulske i ventrikulske tahiaritmije (RISHNIW, 2004.). Kod desno-lijevog pretoka promjene na elektrokardiogramu pokazuju znakove povećanja desne strane srca što uključuje pomak srčane osi u desnu stranu, povećanje negativne amplitude S vala u vodovima I, II, III, V2 i V4 (ETTINGER i sur. 2017.).

Ultrazvuk srca (UZV) je metoda koja koristi ultrazvučne valove određene frekvencije za oslikavanje organa unutar tijela pacijenata. On predstavlja zlatni standard za evaluaciju srčane strukture i funkcije ali je manje pouzdan u procjeni pojavnosti kompenziranog zatajenja srca i plućnog edema. Njegova prednost je veliki broj funkcija koje nam olakšavaju dijagnostiku pojedinih stanja. Može nam dati informacije o dimenzijama srčanih komora, debljini srčane stijenke i interventrikulskog septuma, toku krvi kroz samo srce i proksimalni dio velikih krvnih žila, morfologiji zalistaka te kontraktilnosti miokarda (GRIMM i sur., 2015.). U otkrivanju koncentrične i ekscentrične hipertrofije, sistoličke disfunkcije i povećanja atrija koristan je M prikaz (engl. *M-mode* ili *motion-mode*). U dvodimenzionalnom (2D) prikazu najbolja vizualizacija otvorenog arterijskog voda je sa sondom položenom lijevo kranijalno. Obojenim doplerom prikazuje se turbulentan protok krvi kroz glavnu plućnu arteriju s kontinuiranim lijevo-desnim pretokom na mjestu otvorenog arterijskog voda (RISHNIW, 2004.). Također, na

taj se način može dijagnosticirati sekundarna regurgitacija u području mitralnih, trikuspidnih i semilunarnih zalistaka.

Specifičan nalaz za desno-lijevi pretok je hipertrofija desne klijetke, proširenje plućne arterije i izravnavanje interventrikulskog septuma u 2D prikazu. Lijeva klijetka je normalna ili smanjena zbog smanjenog predopterećenja (FOSSUM, 2019.).

U dijagnostici također se može koristiti transezofagijski ultrazvuk srca (engl. *transesophageal echocardiography*, TEE) čija je prednost blizina i detaljan prikaz srca i velikih krvnih žila (slika 10.). On je koristan u zahvatima koji uključuju kateterizaciju srca kao što je postavljanje arterijskih okluzijskih uređaja u slučaju PDA. Prednost je što se njegovom primjenom može smanjiti zračenje pacijenta fluoroskopijom, dok nedostatak predstavlja potreba za korištenjem opće anestezije (GRIMM i sur., 2015.; PORCIELLO i SUR 2014.). U istraživanju provedenom na 80 pasa TEE je dokazano superiornija metoda za vizualizaciju PDA u odnosu na transtorakalnu ehokardiografiju (TTE) (SILVA i sur., 2013.).



Slika 10. Transezofagijski ultrazvuk srca s prikazom PDA (bijela strelica)

PDA - otvoreni arterijski vod; Ao - silazna aorta; MPA - glavna plućna arterija; PV - zalisci plućne arterije; LA - lijeva pretklijetka; MV - mitralni zalistak; LV - lijeva klijetka

(Izvor: *Veterinary Anesthesia and Analgesia*, Lumb and Jones)

Napredna dijagnostika desno-lijevog pretoka uključuje kontrastnu ehokardiografiju mikromjehurićima (engl. *microbubble contrast ECHO*). Aplikacijom kontrastnog sredstva (fiziološka otopina pomiješana sa zrakom i nekoliko kapi krvi pacijenta) u venski sustav

pacijenta omogućava se vizualizaciju sporog i laminarnog protoka krvi. Pozitivan nalaz uključuje pojavu mjehurića u abdominalnoj aorti uz njihovo odsustvo u lijevom atriju i ventrikulu (PORCIELLO, 2020.).

2.5.5. Ostale dijagnostičke metode

Ostale metode u dijagnostici PDA uključuju biopsiju srca, koja može ukazati na zadebljanje same mišićnice srca, i angiografiju. Angiografska analiza nam pruža uvid u morfologiju i minimalni promjer voda što olakšava odabir arterijskog okluzijskog uređaja (FOSSUM, 2019.).

Tablica 2. Dijagnostičke metode srčanih oboljenja

HEMOGRAM	· Policitemija/ hemokonzentracija
RTG GRUDNOG KOŠA	· Dilatacija aortalnog luka · Kardiomegalija · Povećanje lijeve klijetke i pretklijetke · Povećanje plućnih arterija i vena · Edem pluća
ULTRAZVUK SRCA (ECHO)	· Proširenje pretklijetki · Kontinuirani protok unutar plućne arterije · Vizualizacija PDA
ELEKTROKARDIOGRAFIJA (EKG)	ARITMIJE
	· Fibrilacije atrija i/ili ventrikula · Ekstrasistole, ventrikulska tahikardija
	NEPRAVILNOSTI ELEKTROKARDIOGRAMA
	· Široki P val (>0.04s) · Povećanje R vala u vodu II (> 3mV), III (> 2.5mV), avF
SERUMSKA BIOKEMIJA	· Povišen NT-proBNP
ANGIOGRAFIJA	· Opacifikacija (prikaz) otvorenog arterijskog voda
BIOPSIJA I PATOHISTOLOGIJA SRCA	· Hipertrofija srčanog mišića klijetki

2.6. Diferencijalna dijagnostika

Karakterističan auskultacijski klinički nalaz kontinuiranog šuma u većini slučajeva olakšava dijagnostiku PDA. Ponekad, iako izrazito rijetko, može se javiti kombinacija atrijskog ili ventrikulskog septalnog defekta s ili bez regurgitacije u području aortalnih zalistaka što može izazvati šum sličan ovome. U životinja kod kojih je teško diferencirati dijastoličku komponentu, možemo također posumnjati na subaortnu ili plućnu stenozu, te atrijski i ventrikulski septalni defekt (FOSSUM, 2019.).

Diferencijalne dijagnoze za pse s desno-lijevim pretokom uključuje atrijski i ventrikulski septalni defekt, tetralogiju Fallot i druge kompleksne prirođene srčane greške (FOSSUM, 2019.).

2.7. Liječenje lijevo-desnog pretoka

2.7.1. Konzervativna terapija

U djece, za razliku od pasa, postoji mogućnost konzervativne terapije. U tom se slučaju intravenski, tijekom 7 do 14 dana, može se aplicirati indometacin, ibuprofen ili paracetamol koji će potaknuti zatvaranje PDA i ujedno smanjiti razvoj plućnog edema. Indometacin i ibuprofen su neselektivni nesteroidni protuupalni lijekovi koji inhibiraju stvaranje enzima ciklooksigenaze, koja je odgovorna za sintezu prostaglandina iz arahidonske kiseline. Obzirom da su prostaglandini odgovorni za održavanje lumena voda otvorenim, njihovom inhibicijom možemo utjecati na kontrakciju glatke muskulature unutar stijenke što uzrokuje zatvaranje. Mehanizam djelovanja paracetamola na sintezu prostaglandina razlikuje se od ostalih navedenih lijekova, ali konačan učinak je jednak (GILLIAM-KRAKAUER i REESE, 2004.).

U pasa je takav pristup onemogućen iz razloga što je stijenka građena od elastičnih vlakana koji nemaju mogućnost kontrakcije.

2.7.2. Arterijski okluzijski uređaji

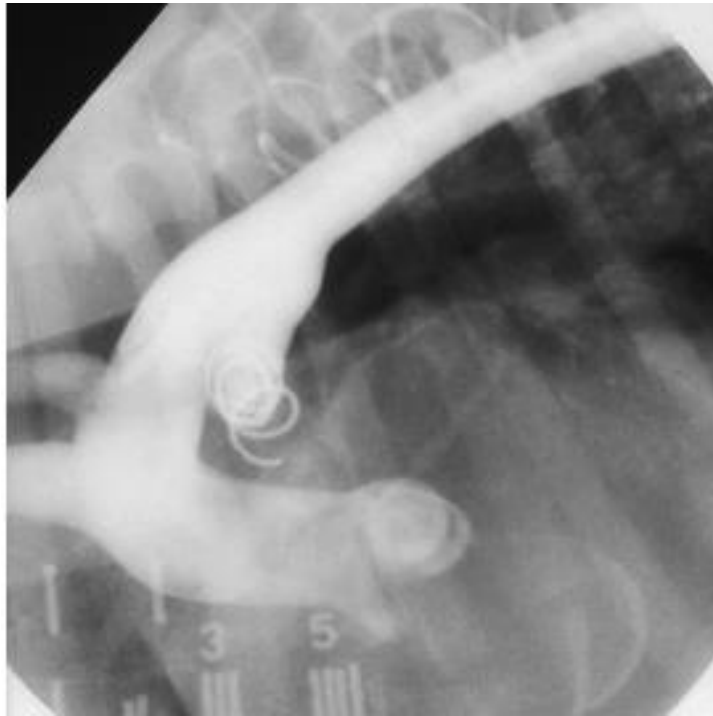
Zatvaranje arterijskog voda indicirano je kod svih životinja s lijevo-desnim pretokom krvi. Korištenje arterijskih okluzijskih uređaja jedan je od manje invazivnih pristupa ovom problemu. Prednost je što ne zahtijeva torakotomiju i manji je rizik od komplikacija, iako je smrtnost usporediva s kirurškim podvezivanjem (FOSSUM, 2019.).

U tu svrhu koriste se embolizacijska zavojnica (slika 11.) ili psećji duktalni okluzijski uređaj (engl. *Amplatz Canine Ductal Occluder, ACDO*) (slika 13.). Iako se ACDO preferira, njegova je primjena ograničena u pacijenata lakših od 2,5 kg. Postavljanje se provodi za vrijeme fluoroskopije, najčešće kroz femoralnu arteriju. Zbog ograničene veličine femoralne arterije u malih pasmina pasa može se koristiti i femoralna vena. Također je opisan pristup kroz karotidnu arteriju (RISHNIW, 2004.). U istraživanju provedenom u pasmina lakših od 3 kg učinjeno je zatvaranje voda zavojnicom venskim pristupom. Prevalencija trenutnog zatvaranja iznosila je 76%, a prevalencija kumulativnog zatvaranja bila je 90%, što je dovelo do zaključka da arterijski pristup nije nužan za postavljanje istog (HENRICH i sur., 2011.).



Slika 11. Embolizacijska zavojnica


(Izvor: *Small animal surgery, fifth edition*)



Slika 12. Kontrastna rendgenografija nakon postavljanja zavojnice u PDA

Kontrast je apliciran kako bi se potvrdilo potpuno zatvaranje voda.

(Izvor: *Small animal surgery, fifth edition*)



Slika 13. Psećji okluzijski uređaj (engl. *Amplatz Canine Ductal Occluder, ACDO*)

(Izvor: *Small animal surgery*)

2.7.3. Kirurško liječenje lijevo-desnog pretoka

U kardiokirurgiji vrijede ista pravila kao u kirurgiji ostalih mekih tkiva. To podrazumijeva atraumatsku manipulaciju tkivom, preciznu hemostazu i sigurnost kirurškog čvora (JOHNSTON i TOBIAS, 2018.).

Idealni kandidati za kirurški zahvat su nezreli psi, male tjelesne težine s minimalnim promjenama na srcu (BROADDUS i TILLSON 2010.). Kirurško podvezivanje arterijskog voda može se najranije provesti nakon osmog tjedana života u pasa i mačaka, a u idealnim uvjetima prije šesnaestog tjedna. Ako je riječ o starijoj životinji predlaže se zahvat učiniti što ranije kako ne bi došlo do značajnih promjena na srcu. Iako kod životinja s uznapredovalim promjenama zahvat nije u potpunosti kurativan, on ima palijativnu ulogu i ublažava kliničke znakove. Također, moguće je zahvat izvesti kod životinja s plućnom hipertenzijom, ali samo u slučaju da tlak u plućnoj arteriji nije nadmašio sistemski tlak (JOHNSTON i TOBIAS, 2018.).

Zahvat se provodi na način da se pacijenta postavi u desni bočni položaj i učini torakotomija u četvrtom međurebrenom prostoru. Prvotno, nakon otvaranja prsnog koša, potrebno je pomaknuti kranijalni plućni režanj kaudalno kako bi se izložio pristup srcu. Zatim se identificira i izolira lijevi vagusni živac (*n. vagus*) koji nam služi kao orijentir jer prolazi preko samog voda. Nakon identifikacije arterijskog voda postavljaju se dvostruke ligature svilom. Zatvaranje voda hemoklipsom je opisano, ali se ne preporučuje zbog veće vjerojatnosti zaostajanja rezidualnog protoka i razvoja rekanalizacije. Kako bi hemodinamski učinak na krvožilni sustav bio što manji, postavljene ligature postupno se zatežu kroz nekoliko minuta počevši s onom bližom aorti. Bitno je naglasiti da se za vrijeme podvezivanja može javiti refleksna bradikardija, odnosno Branhamov znak. Ukoliko je zahvat izveden pravovremeno, nastale promjene poput mitralne regurgitacije i remodeliranja srca mogu se povući. Iako postoji mogućnost zaostajanja rezidualnog protoka kroz vod, zahvat uglavnom dovodi do izlječenja (JOHNSTON i TOBIAS, 2018.).

Postoje 3 kirurška pristupa:

- standardni kirurški pristup
- Jackson-Henderson pristup
- intraperikardijalni pristup (FOSSUM, 2019.).

U slučaju standardnog pristupa potrebno je tupo preparirati arterijski vod bez otvaranja perikarda, nakon čega se postavljaju dvostruke ligature koje se, kao što je već prije navedeno, zatežu tijekom nekoliko minuta (RISHNIW, 2004.). U istraživanju je utvrđeno da je učestalost pojave rezidualnog protoka u ovom slučaju 21% (STANLEY i sur., 2003.).

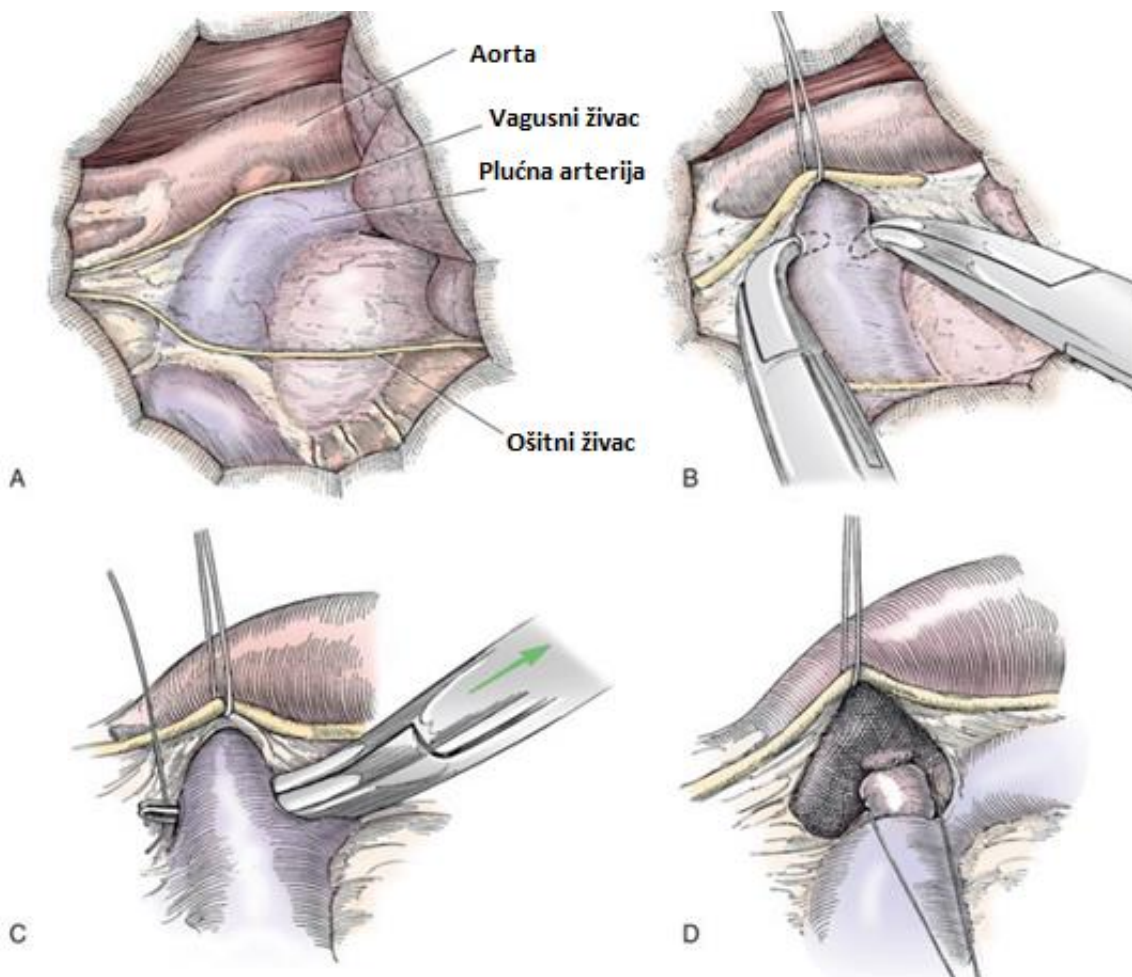
Slično tome izvodi se Jackson-Hendersonov pristup, ali za razliku od standardnog, on ima veću vjerojatnost zaostajanja rezidualnog protoka kroz vod (53%) (JOHNSTON i TOBIAS, 2018.). Prema nekim autorima, to najvjerojatnije nastaje kao posljedica zahvaćanja vezivnog tkiva u samu ligaturu (STANLEY i sur., 2003.).

Intraperikardijalni pristup provodi se tako da se perikard zarezže ventralno i medijalno od vagusnog živca. Ispred i iza arterijskoga voda učine se rezovi koji omogućavaju podvezivanje. Rezove na perikardu i medijastinalnoj pleuri nije potrebno zatvarati (RISHNIW, 2004.). U retrospektivnom istraživanju na 35 pasa zapažen je blagi rezidualni protok u jednog psa što je dovelo do zaključka da je ovo uspješan način liječenja otvorenog arterijskog voda s nižom učestalošću pojave rezidualnog protoka (6%) u odnosu na druge kirurške tehnike (SELMIC i sur., 2013.).

Komplikacije kirurškog zahvata uključuju rupturu arterijskog voda, rezidualni protok, plućnu emboliju te pojavu hematoma, krvarenja, rekanalizacije, laringealne paralize, hilotoraksa i promjena u glasu (RISHNIW, 2004.). Unilateralna laringealna paraliza uzrokovana ijtrogenom ozljedom povratnog grkljanskog živca (*n. laryngeus recurens*) potencijalna je komplikacija prilikom kirurškog podvezivanja. Iz tog razloga, kod svake životinje kod koje je podvezan vod, indicirana je laringoskopija (ADAMOVICH-RIPPE i sur., 2013.).

Bitno je naglasiti da prilikom podvezivanja postoji opasnost od ruptуре voda čija stijenka zbog turbulentnog protoka krvi može biti izrazito stanjena. Tada se na rupturirani vod postavljaju ligature ili hemostat (RISHNIW, 2004.). U retrospektivnim istraživanjima procijenjeno je da mortalitet varira od 0% do 7% (JOHNSTON i TOBIAS, 2018.). Male, ograničene ruptуре voda najčešće dobro odgovaraju na tamponadu. Kod rascjepa stanje je puno ozbiljnije. Natrijev nitroprusid u dozi od 5 do 25 mcg/kg/min apliciran u venu do učinka može dovesti do pada srednjeg arterijskog tlaka u trajanju od 5 do 10 minuta što olakšava kirurško podvezivanje (FOSSUM, 2019.).

Također, u slučaju komplikacija postoji mogućnost ponavljanja zahvata nakon oporavka pacijenta no takvi zahvati su uglavnom zahtjevniji zbog razvoja priraslica u području kirurške rane (FOSSUM, 2019.).



Slika 14. Postupak kirurškog podvezivanja PDA.

A - Lijeva torakotomija B - Vagusni živac je izoliran uz nježno povlačenje podržovnom niti C - Tupo prepariranje voda u kaudo-kranijalnom smjeru D - Zatvaranje voda postupnim zatezanjem i čvoranjem počevši od ligature bliže aorti.

(Izvor: *Veterinary surgery: Small animal*)

2.8. Stabilizacija pacijenata s otvorenim arterijskim vodom

Prije zahvata i anestezije potrebno je stabilizirati pacijenta, to jest kontrolirati hemodinamski značajne aritmije i terapiirati plućni edem. Medikamentna terapija aritmija provodi se antiaritmicima, koji se praktično mogu klasificirati prema Vaughan-Williamsu na:

- I. razred ili blokatore natrijskih (Na^+) kanala (lidokain, prokainamid, kinidin, fenitoin)
- II. razred ili blokatore β -adrenergičnih receptora (propranolol, atenolol, esmolol,)
- III. razred ili blokatore kalijevih (K^+) (amiodaron, sotalol)
- IV. Razred ili blokatore kalcijevih (Ca^{2+}) (verapamil, diltiazem) (ANONIMUS, 2014)

Lidokain je djelotvoran u terapiji različitih oblika ventrikulskih aritmija tijekom i nakon zahvata. Supraventrikulska tahikardija i fibrilacija atriya kontroliraju se primjenom blokatora beta-adrenergičnih receptora ili blokatora kalcijevih (Ca^{2+}) kanala, ponekad uz istovremenu primjenu pripravaka digitalisa (pr. digoksina). Cilj je postići srčanu frekvenciju manju od 140 otkucaja u minuti. U pacijenata sa znakovima zatajivanja srca kombinacija digoksina i diltiazema pokazala se sigurnom, dok se blokatori beta-adrenergičnih receptora ne primjenjuju jer mogu pogoršati sliku zatajivanja srca (FUENTES i sur., 2010.). Također, u tu svrhu moguće je koristiti i amiodaron (FOSSUM, 2019.).

Kod pojave bradiaritmija, prethodno anesteziji poželjno je provjeriti odgovor na atropin i glikopiroilat. Ako bradikardija ne reagira na antikolinergike preporučena je aplikacija izoproterenola (agonist beta-adrenergičnih receptora) u infuziji ili postavljanje privremenog srčanog elektrostimulatora. (FOSSUM, 2019.).

Za smanjenje plućnog edema koriste se diuretici. Najučinkovitiji je furosemid u dozi od 2 do 4 mg/kg svakih 4 do 24 sata (RISHNIW, 2004.).

2.9. Anestezološki protokoli u kirurškom liječenju

Anestezološki protokoli kod različitih srčanih oboljenja se razlikuju. Bitno je osigurati primjereni srčani minutni volumen za vrijeme zahvata, optimalnu perfuziju tkiva i niži venski tlak kako bi se umanjio razvoj zastoja te izbjegao razvoj aritmija (GRIMM i sur., 2015.).

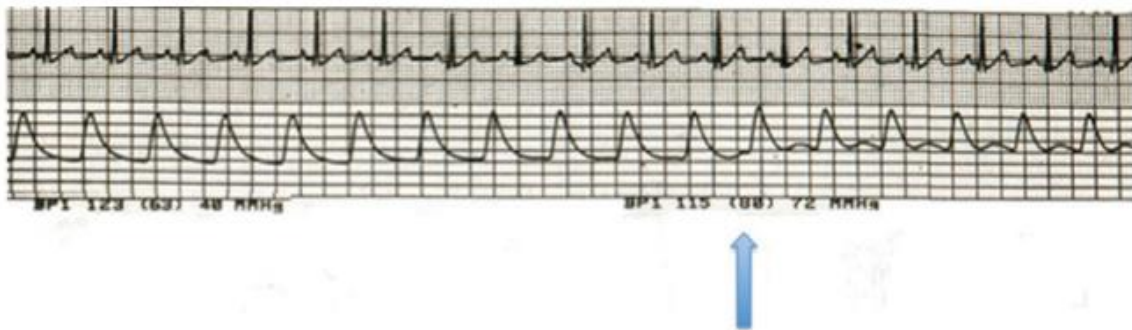
Praćenje životinje za vrijeme zahvata uključuje elektrokardiografiju, izravni arterijski krvni tlak, završnu tidalnu koncentraciju CO_2 , pulsnu oksimetriju, tjelesnu temperaturu,

centralni venski tlak, plinove u arterijskoj krvi, elektrolite, hematokrit, ukupne proteine i laktat (JOHNSTON i TOBIAS, 2018.).

Općenito u anesteziji pacijenata sa srčanim oboljenjima potrebno je izbjegavati lijekove s izraženim hemodinamskim učinkom kao što su alfa₂-agonisti (deksmedetomidin) i fenotijazini (acepromazin). U premedikaciji najsigurniji izbor su opioidi (metadon, fentanil, hidromorfon), iako oni mogu izazvati respiratornu depresiju. Antikolinergici poput glikopirolata i atropina trebali bi se koristiti samo u iznimnom slučaju, kao na primjer, prilikom intraoperativne pojave Branhamovog znaka. Benzodiazepini imaju minimalan učinak na krvožilni sustav i pluća te pospješuju sedaciju u kombinaciji s opioidima (FOSSUM, 2019.) Poželjno je indukciju provesti etomidatom, kao najčešći izbor kod dekompenziranih srčanih pacijenata, ili propofolom (GRIMM i sur., 2015.). Ketamin je relativno siguran disocijativni anestetik, ali se ne preporučuje u pacijenata s izraženim promjenama na mitralnim zaliscima jer pogoršava stupanj regurgitacije zbog djelovanja na periferni krvožilni otpor (FOSSUM, 2019.). Za održavanje anestezije se koriste inhalacijski anestetici ili kontinuirana infuzija propofola i fentanila. Bitno je naglasiti da propofol može uzrokovati promjene smjera protoka krvi i pad zasićenja arterijske krvi kisikom zbog smanjenog sistemskog krvožilnog otpora što ovisi o dozi i brzini aplikacije. Slično vrijedi za inhalacijske anestetike, koji dovode do arterijske vazodilatacije. Rani indikator obrata toka (desno-lijevi pretok) može biti pad zasićenja arterijske krvi kisikom zbog miješanja s venskom krvi što se manifestira pulsnom oksimetrijom. U tom slučaju indicirana je upotreba vazokonstriktora kao što su dopamin ili fenilepinefrin. Dijastolički tlak često je smanjen kod pacijenata zbog preusmjeravanja krvi u plućne krvne žile s manjim otporom. Prilikom podvezivanja karakteristična je pojava dikrotičnog (reflektiranog) vala na krivulji arterijskog tlaka (slika 15.). To je odraz promjene tlaka (porasta srednjeg arterijskog tlaka i dijastoličkog tlaka) koju prati pad pulsa. Kao posljedica niskog dijastoličkog tlaka može se javiti hipotenzija koja se kontrolira pozitivnim inotropnim lijekovima (npr. dobutamin). Oni pomažu u očuvanju funkcije miokarda i srčane frekvencije bez da djeluju na sistemski krvožilni otpor (GRIMM i sur., 2015.). Za slučaj da je potrebna dodatna miorelaksacija može se upotrijebiti kratkodjelujući miorelaksans atrakurij, ali to zahtijeva intermitentnu ventilaciju s pozitivnim tlakom (engl. *intermittent positive pressure ventilation*, IPPV) (FOSSUM, 2019.). Također, potrebno je osigurati krv za transfuziju zbog moguće pojave krvarenja.

S posebnim osvrtom na to da je riječ o prirođenoj grešci, pacijenti koji pristupaju ovom zahvatu su relativno mladi te kod njih dolazi do progresivnog sazrijevanja autonomnog živčanog i krvožilnog sustava što može utjecati na hemodinamski odgovor organizma. U štenadi adrenergični vazokonstriktorski i pozitivni inotropni odgovor nisu u potpunosti razvijeni do osmog tjedna života. Za razliku od toga, kronotropni odgovor prisutan je već u prvom tjednu života. Također, bitno je naglasiti da neonatalni pacijenti imaju višu frekvenciju srca, niži arterijski tlak te i krvožilni otpor u odnosu na odrasle. (GRIMM i sur., 2015.).

Za smanjenje postoperativne boli može se aplicirati međurebreni blok bupivakainom (FOSSUM, 2019.).



Slika 15. Pojava dikrotičnog vala na krivulji arterijskog tlaka nakon podvezivanja PDA (plava strelica)

(Izvor: *Veterinary Anesthesia and Analgesia*)

2.10. Postoperativno praćenje pacijenta i prognoza

Postoperativno praćenje uključuje redovitu provjeru trijasa (temperatura, bilo, disanje), pregled sluznica usne šupljine i kontrola CRT-a. Lijekovi koji se koriste ovise o ozbiljnosti kliničkih znakova nakon zahvata.

Prognoza nakon zahvata je odlična ako se zahvat provede pravovremeno, odnosno prije razvoja značajnih promjena na srcu. Smrtnost za vrijeme podvezivanja varira ovisno o autoru (1,6% do 8%). Ruptura desnog atrija zabilježeno je u 6,5% pacijenata. Rekanalizacija nastupa u manje od 2% slučajeva. Stariji pacijenti imaju lošiju postoperativnu prognozu. Poboljšanje kliničkih parametara nastupa za prosječno 90 dana i uključuje smanjenje razine NT-proBNP u

serumu, stišavanje ili nestajanje srčanog šuma, opće smanjenje promjera srca (VHS), lijevog ventrikula i srčano-grudnog omjera (RISHNIW, 2004.).

Opće smjernice za praćenje uspješnosti zahvata u ljudi uključuju reevaluaciju unutar 6 mjeseci, bez dodatnih pregleda nakon 12 mjeseci ako je vod u potpunosti zatvoren (SAUNDERS i sur., 2013.).

U pasa s nekompliranim oblikom, potpuno zatvaranje dovelo je do trenutnog gubitka volumnog opterećenja lijeve strane srca s povratom dimenzija i debljine stijenke unutar referentnih vrijednosti. Također je došlo do poboljšanja sistoličke funkcije (STAUTHAMMER i sur., 2013.).

Prognoza za desno-lijevi pretok je nepovoljna te uglavnom završava smrću (RISHNIW, 2004.).

2.11. Liječenje desno-lijevog pretoka

Podvezivanje desno-lijevog pretoka je kontraindicirano zbog mogućnosti razvoja akutnog zatajenja desne klijetke i smrti (RISHNIW, 2004.).

Kontrola se uglavnom usmjerava na kontrolu kliničkih znakova povezanih s povećanom viskoznošću krvi zbog eritrocitoze (TURNER, 2016). Terapija je potporna i uključuje ograničavanje tjelesne aktivnosti i flebotomiju (uklanjanje 10 do 28% cirkulirajućeg volumena krvi svakih tri do osam tjedana do postizanja hematokrita od 65%) (RISHNIW, 2004.). Ona se može provoditi s ili bez tekućinske nadoknade. Ukazujući na to da postoji varijabilnost u kliničkim znakovima u jedinki, optimalan hematokrit trebao bi se odrediti na temelju promatranja istih. U slučaju ponovljenih flebotomija postoji rizik od razvoja deficijencije željeza, zračne embolije, tromboze i unosa bakterija u vitalne organe kao i hemodinamski učinak povezan sa smanjenim krvnim volumenom (KENNETH i STEPIEN, 2001.).

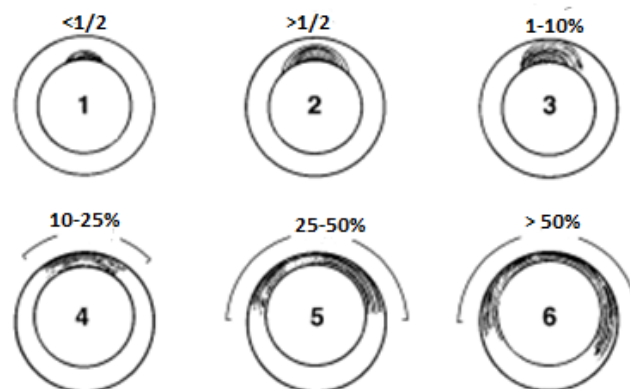
Kako bi se potisnula proizvodnja eritrocita mogu se koristiti hidroksiurea ili pentoksifilin (RISHNIW, 2004.). Hidroksiurea dovodi do reverzibilne supresije koštane srži tako da inhibira sintezu deoksiribonukleinske kiseline (DNK). Potencijalna prednost u odnosu na flebotomiju je izbjegavanje kliničkih nuspojava kao što je slabost i povećana vjerojatnost razvoja tromboze. Suprotno tome, nuspojave primjene hidroksiuree u pasa uključuju anoreksiju, povraćanje,

hipoplaziju koštane srži, alopeciju i prestanak spermatogeneze, a dugoročni učinak na organizam nije poznat (KENNETH i STEPIEN, 2001).

Pentoksifilin je metilksantin koji ima protuupalna i antioksidativna svojstva. On pospješuje protok krvi tako da smanjuje viskoznost plazme i pune krvi na način da snižava koncentraciju fibrinogena, povećava rastezljivost eritrocita i potiskuje agregaciju eritrocita i trombocita (WEN i LEE, 2017.).

2.12. Prevencija razvoja PDA

Otvoreni arterijski vod javlja se pretežito u čistokrvnih pasmina pasa (89,4%) (ROUDEAU, 2020). Najveća incidencija zabilježena je u štenadi kod kojih su oba roditelja imali PDA (PATTERSON i sur. 1971.). Povećanje genetske sklonosti prema PDA rezultira proširenjem nekontraktilne strukture stijenke aorte u segment arterijskog voda što smanjuje njegovu sposobnost fiziološkog zatvaranja (slika 16.) (BUCHNAN i PATTERSON, 2003.).



Slika 16. Stupnjevanje PDA na temelju stupnja protezanja elastičnog tkiva iz aorte

1 - elastično tkivo zahvaća manje od polovice promjera PDA; 2 - elastično tkivo zahvaća više od polovice promjera; 3,4,5,6 - progresivno povećanje opsega koji zahvaća elastično tkivo

(Izvor: *Journal of Veterinary Internal Medicine*)

Iako je najveći broj istraživanja učinjen na ljudima, smatra se da je i u pasa veći broj gena uključen u kontrolu ravnoteže između kontrakcije i relaksacije glatke muskulature arterijskog voda. Iz tog se razloga ovo svojstvo smatra filogenetskom bolešću i ne može se objasniti mutacijom jednog gena pomoću Mendelovog modela nasljeđivanja (ROUDEAU, 2020).

Kako bi se izbjegao prijenos gena za razvoj PDA, uzgajivačnice bi trebale bolje kontrolirati uzgajivače i parenje u srodstvu. Nažalost, dodatna briga ne sprječava porast homozigotnosti koja je odgovorna za povećani rizik u razvoju ovog nasljednog poremećaja (ROUDEAU, 2020).

Bitno je naglasiti da postoji subklinički oblik bolesti kojeg karakterizira potpuno zatvaranje voda na okrajku plućne arterije dok u ventralnom segmentu aorte ostaje ljevkašti džep (*ductus diverticulum*). On se može dijagnosticirati jedino razudbom, a dokaz je da pas nosi genetsku sklonost (ETTINGER i sur., 2017.).

Dakle, dolazimo do zaključka da je jedina mogućnost kontrole bolesti genetski test, a dokle god ne saznamo koji su geni uključeni, prevencija se temelji na strogim kontrolama uzgajivača.

3. HIPOTEZA I CILJEVI

Ovim retrospektivnim istraživanjem želimo prikazati promjene krvožilnih parametara životinja s otvorenim arterijskim vodom upućene na Kliniku za Kirurgiju, ortopediju i oftalmologiju Veterinarskog fakulteta Sveučilišta u Zagrebu radi podvezivanja istog. Pretpostavka je da će kod svih pasa kod kojih je uspješno postavljena ligatura na otvoreni arterijski vod doći do pojave refleksne bradikardije kao odgovor na promjenu dijastoličkog tlaka.

Cilj je utvrditi učestalost pojave refleksne bradikardije, odnosno Branhamovog znaka te promjene drugih krvožilnih parametara prilikom podvezivanja otvorenog arterijskog voda.

4. MATERIJALI I METODE

4.1. Ustroj studije

Provedeno istraživanje ustrojeno je kao retrospektivna studija.

4.2. Predmet istraživanja

U istraživanje su uključeni psi s postavljenom dijagnozom otvorenog arterijskog voda koji su operacijski liječeni na Klinici za kirurgiju, ortopediju i oftalmologiju Veterinarskog fakulteta Sveučilišta u Zagrebu u razdoblju od 1. kolovoza 2013. godine do 10. studenog 2020. godine.

4.3. Metode

Podaci o pacijentima prikupljani su iz zdravstvenih elektronskih kartona arhive Klinike za kirurgiju, ortopediju i oftalmologiju i Klinike za unutarnje bolesti Veterinarskog fakulteta. Promatrani podaci uključivali su opće parametre kao što su pasmina i pasminska predispozicija, dob, spol, tjelesna masa, klinički znakovi, odnosno simptomi primijećeni od vlasnika. Promatrane kliničke promjene uključivale su jačinu srčanog šuma, pojavnost promjena na lijevoj i desnoj strani srca, razvoj sekundarne mitralne regurgitacije i promjene na semilunarnim zaliscima te njihova rezolucija nakon zahvata, zatim učestalost razvoja plućnog edema i ascitesa. Za vrijeme samog zahvata promatrani i bilježeni su srčana frekvencija, pojava aritmija i Branhamovog znaka, trajanje zahvata, aplikacija antikolinergika, promjene sistoličkog i dijastoličkog tlaka na kraju operativnog zahvata u odnosu na početne vrijednosti, učestalost pojave ruptur voda prilikom podvezivanja i smrtnost. Nakon zahvata ehokardiografijom je utvrđeno postoji li rezidualni protok nakon podvezivanja.

Analizirani su podaci ukupno 16 pasa. Prethodno zahvatu, svi psi pregledani su na Klinici za unutarnje bolesti te je učinjena detaljna kardiološka obrada. Nakon toga zaprimljeni su na Kliniku za kirurgiju, ortopediju i oftalmologiju gdje su kirurški obrađeni i stacionirani.

Prije zahvata učinjena je premedikacija kombinacijom opioida (metadon, fentanil, sufentanil) i benzodiazepina (midazolam) te indukcija propofolom ili etomidatom do gubitka tonusa čeljusti kako bi se omogućila intubacija.

U općoj inhalacijskoj anesteziji sevofluranom učinjena je torakotomija u 4. međurebrenom prostoru. Dubina anestezije procjenjivala se na temelju prisutnosti treptajnog (palpebralnog) refleksa, pozicije očnih jabučica i veličine zjenica. Za vrijeme zahvata psi su bili u desnom bočnom položaju. Učinjena je eksploracija prsne šupljine te je utvrđeno nalazi li se vod na uobičajenom mjestu. Okolno tkivo je tupo preparirano i postavljene su dvije do tri ligature svilom (2-0 ili 0) kroz nekoliko minuta. U dvije životinje koristio se pristup koji je uključivao otvaranje perikarda dok se u ostalih pristupalo standardno. Prilikom toga promatrano je hoće li doći do refleksne bradikardije (Branhamov znak), promjene sistoličkog i dijastoličkog tlaka te postoji li potreba za aplikacijom antikolinergika.

Analgezija za vrijeme zahvata osigurana je međurebrenim blokom 0,5% bupivakainom ili 2% lidokainom te kontinuiranom infuzijom fentanila i lidokaina (engl. *constant rate infusion*, CRI) po potrebi. U slučaju hipotenzije apliciran je CRI noradrenalina.

Za vrijeme zahvata vitalni znakovi pacijenata praćeni su elektrokardiografijom (EKG), što je uključivalo srčanu frekvenciju (otkucaji/min) te eventualnu pojavu aritmija i blokova. Uz to koristila se pulsna oksimetrija za mjerenje zasićenosti hemoglobina kisikom, završni tidalni ugljični dioksid (EtCO₂, mmHg) i invazivni arterijski tlak.

4.4. Statističke metode

Statistička obrada podataka učinjena je u programu Statistica for Windows v.13.3 (StatSoft Inc., 2017) i Excel 2016 koji je korišten za dizajniranje grafičkih prikaza, izračunavanje srednje vrijednosti, korelacije te minimuma i maksimuma. Statistička značajnost koeficijenta korelacije utvrđena je na temelju p vrijednosti ($p < 0,05$).

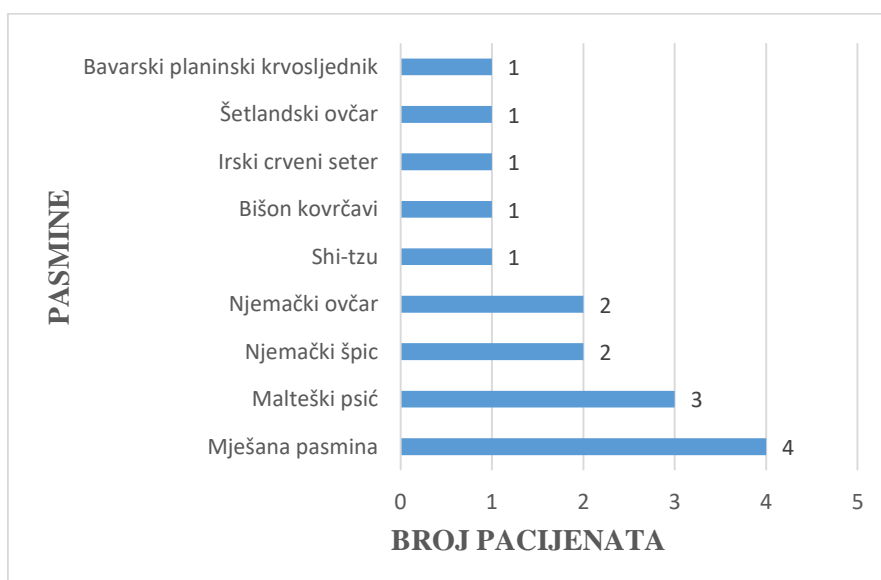
5. REZULTATI

5.1. Ukupan broj životinja u istraživanju

Rezultati istraživanja odnose se na podatke iz arhive Klinike za kirurgiju, ortopediju i oftalmologiju i Klinike za unutarnje bolesti Veterinarskog fakulteta zaprimljenih u razdoblju od 1. kolovoza 2014. do 10. studenog 2020. godine. U navedenom razdoblju na Kliniku za kirurgiju, ortopediju i oftalmologiju radi dogovorenog operativnog zahvata zaprimljeno je ukupno 16 pasa. U analizu epizootioloških podataka kao i podataka vezanih uz kardiološku obradu uzeti su u obzir svih 16 pacijenata. Rendgenografija i VHS predoperativno su provedeni u 8 pacijenata. Krvožilne promjene za vrijeme zahvata promatrane su u ukupno 13 pacijenata zbog nedostatka podataka u kliničkim karticama i anesteziološkim protokolima.

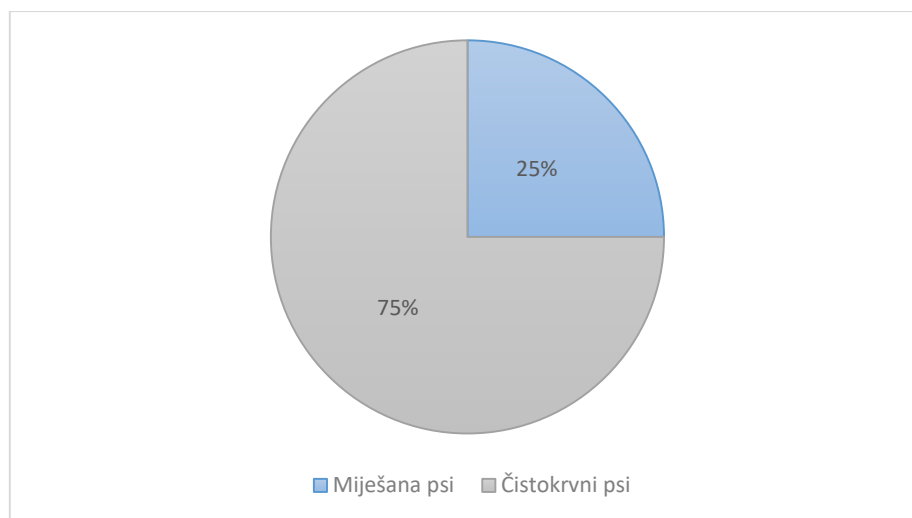
5.2. Pasma pasa s otvorenim arterijskim vodom

U ukupnoj populaciji od 16 pacijenata, zabilježeno je 9 različitih pasmina pasa. Miješani psi promatrani su kao zasebna pasmina. Najveći broj zaprimljenih pasa bio je upravo miješane pasmine (25%), zatim malteški psić (18,8%), njemački špic i njemački ovčar (12,5%), bavarski planinski krvosljednik, bišon kovrčavi, shi-tzu, irski crveni seter i šetlandski ovčar (6,3%) (slika 17.).



Slika 17. Grafički prikaz zaprimljenih pasmina pasa s PDA

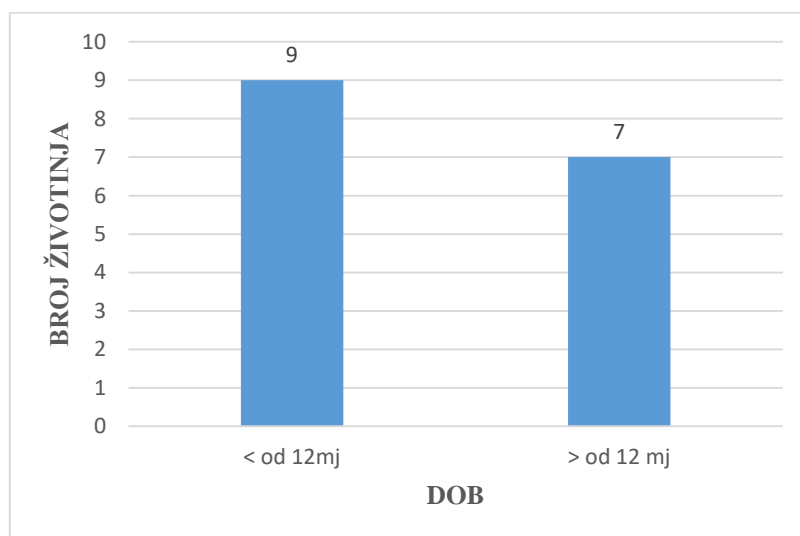
Od ukupnog broja pasa 69% populacije imalo je pasminsku predispoziciju za razvoj PDA, a čistokrvne pasmine bile su 3 puta zastupljenije (75%) u odnosu na pse miješane pasmine (25%) (slika 18.).



Slika 18. Grafički prikaz odnosa zaprimljenih miješanih i čistokrvnih pasmina pasa s PDA

5.3. Dob pasa s otvorenim arterijskim vodom/ trajanje bolesti

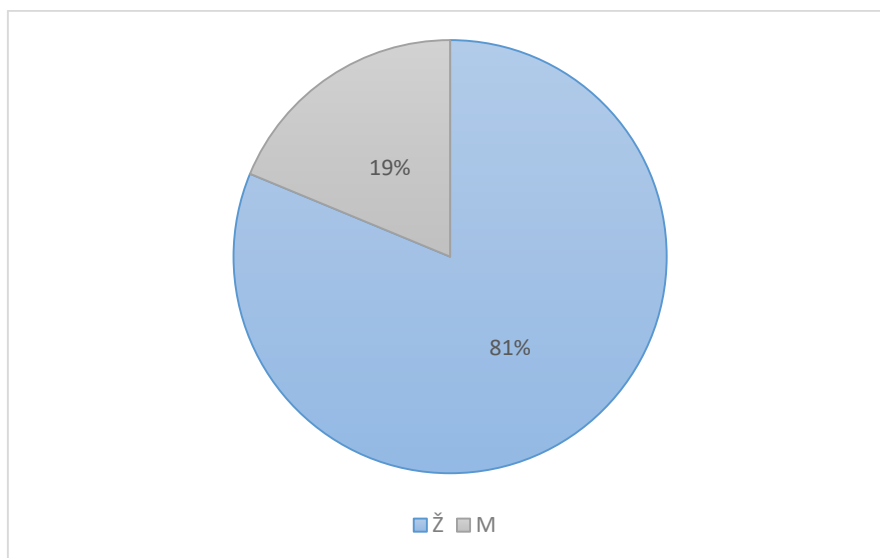
Prosječna dob pasa uključenih u istraživanje bila je 27,6 mjeseci. U trenutku operativnog zahvata najmlađa životinja imala je 3 mjeseca, a najstarija 90 mjeseci. Ukupno 56,3% životinja bilo je mlađe od 12 mjeseci (9/16), dok je 43,7% životinja bilo starije od 12 mjeseci (7/16) (slika 19.).



Slika 19. Grafički prikaz broja pacijenata mlađih i starijih od 12 mjeseci

5.4. Spol pasa s PDA

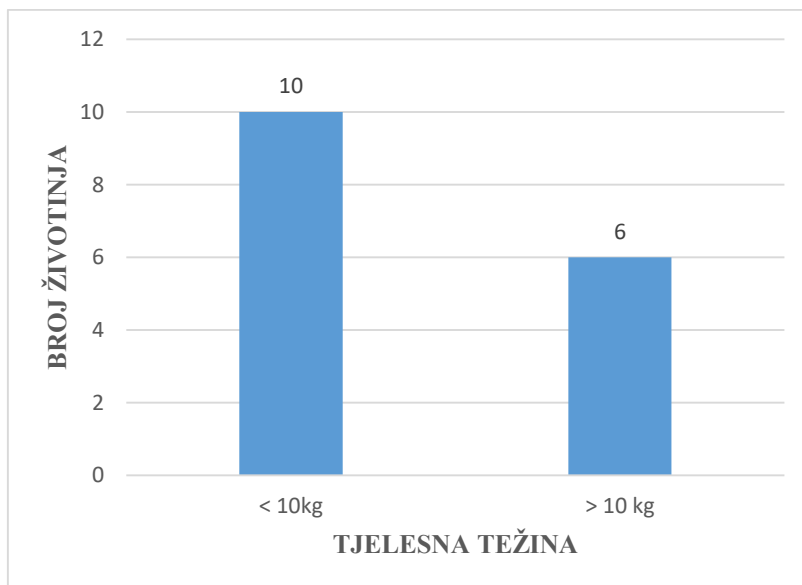
Od pacijenata s otvorenim arterijskim vodom zaprimljenih na Klinike Veterinarskog fakulteta Sveučilišta u Zagrebu 81% je bilo ženki (Ž) (13/16), a 19% mužjaka (M) (slika 20.). Dakle, ženke su bile 4,26 puta češće u odnosu na mužjake.



Slika 20. Grafički prikaz zastupljenosti spolova

5.5. Tjelesna težina

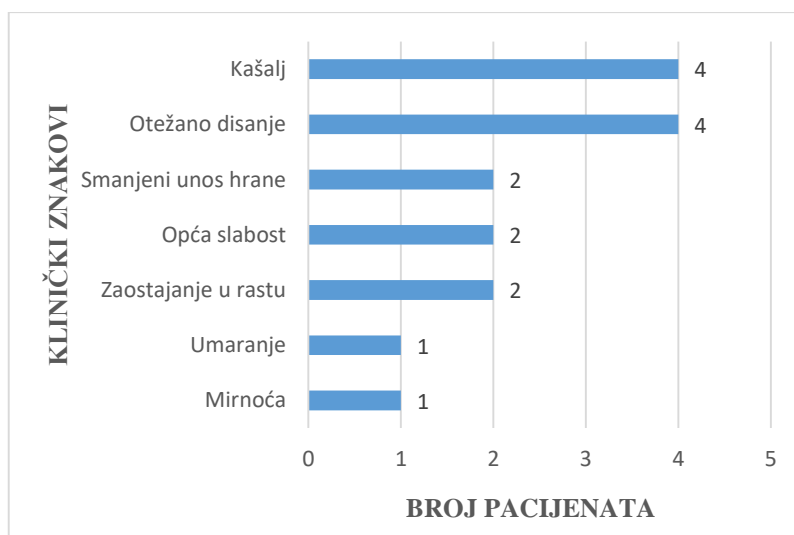
Srednja tjelesna težina pacijenata iznosila je 10 kg. Najlakša životinja imala je 1,3 kg, a najteža 27 kg. Ukupno 62,5% životinja (10/16) je lakše od 10 kg, a 37,5% životinja je teže od 10 kg (6/16) (slika 21.). Pasmine manje tjelesne težine od 10 kg su 1,6 puta češće u odnosu na vrijednosti iznad toga.



Slika 21. Grafički prikaz zaprimljenih pasa s PDA težih i lakših od 10 kg

5.6. Opći klinički znakovi

U 81,3% životinja (13/16) vlasnici su primijetili kliničke znakove, dok su u 18,8% pasa (3/16) znakovi primijećeni tek na općem pregledu kod veterinara. Od njih najčešći su kašalj i otežano disanje koje se javilo u 25% životinja (4/16), zatim opća slabost, zaostajanje u rastu i smanjeni unos hrane u 12,5% životinja (2/16). Umaranje i mirnoća primijećeni su 6,25% pacijenata (1/16) (slika 22.).



Slika 22. Grafički prikaz učestalosti kliničkih znakova primijećenih kod kuće

5.7. Kardiološka obrada

Kontinuirani srčani šum čujan lijevo visoko nad srčanom bazom intenziteta VI/VI imalo je 75% pasa (12/16). Ostalih 25% imalo je kontinuirani šum čujnosti V/VI (4/16).

Ekscentričnu hipertrofiju lijeve strane srca razvilo je 93,8% pacijenata (15/16). U 12,5% slučajeva (2/16) lijevi atrij nije bio zahvaćen. Promjene na desnoj strani srca imalo je 12,5% životinja (2/16). Sekundarnu mitralnu regurgitaciju razvilo je 87,5% životinja (14/16), a u jedne od njih promjenama su bili zahvaćeni i trikuspidni zalisci. Promjene na semilunarnim zaliscima imalo je 37,5% životinja (6/16), od kojih je 66,6% imalo problem s plućnim zaliscima (4/6). U 16,6% životinja (1/6) javila se regurgitacija u području aortalnih zalistaka, dok kod jedne nije zabilježeno koji zalisci su zahvaćeni. Ni u jednom slučaju nije došlo do obrata pretoka (desno-lijevi pretok), to jest razvoja Eisenmengerovog sindroma (tablica 3.).

Tablica 3. Promjene na srcu utvrđene ehokardiografijom za vrijeme kardiološke obrade

PROMJENA	BROJ ŽIVOTINJA
Ekscentrična hipertrofija lijevog srca	15
Promjene desne strane srca	2
Desno-lijevi pretok	0
Sekundarna mitralna regurgitacija	14
Regurgitacija semilunarnih zalistaka	6

Predoperativne aritmije pojavile su se u 31,3% životinja (5/16) od kojih su 60% imale i intraoperativne aritmije (3/5). Aritmije koje su prevladavale su: preuranjene ventrikulske i atrijske kontrakcije, atrijska fibrilacija, tahiaritmije i blok desne grane Hisovog snopa (tablica 4.).

Tablica 4. Učestalost pojave preoperativnih i postoperativnih aritmija u zaprimljenih pasa

ARITMIJA	BROJ ŽIVOTINJA	
	PREDOPERATIVNO	INTRAOPERATIVNO
Preuranjene ventrikulske kontrakcije	3	1
Preuranjene atrijske kontrakcije	1	0
Fibrilacija atrijske	1	1
Tahiaritmije	1	0
Blok desne grane Hisovog snopa	2	0

5.8. Rendgenološke promjene i VHS-a

Rendgenološka dijagnostika i VHS učinjeni su u 50% pacijenata (8/16) (tablica 5.). Najčešće promjene uključuju proširenje srca koje se javilo u 87,5% životinja (7/8), edem pluća u 75% (6/8) i kongestija pluća u 37,5% (3/8). U 12,5% pacijenata (1/8) vrijednost izmjerenog VHS-a je iznosila manje od 11,4. Koeficijent korelacije između dobi i VHS-a iznosi $r=0,311$ ($p=0,452$).

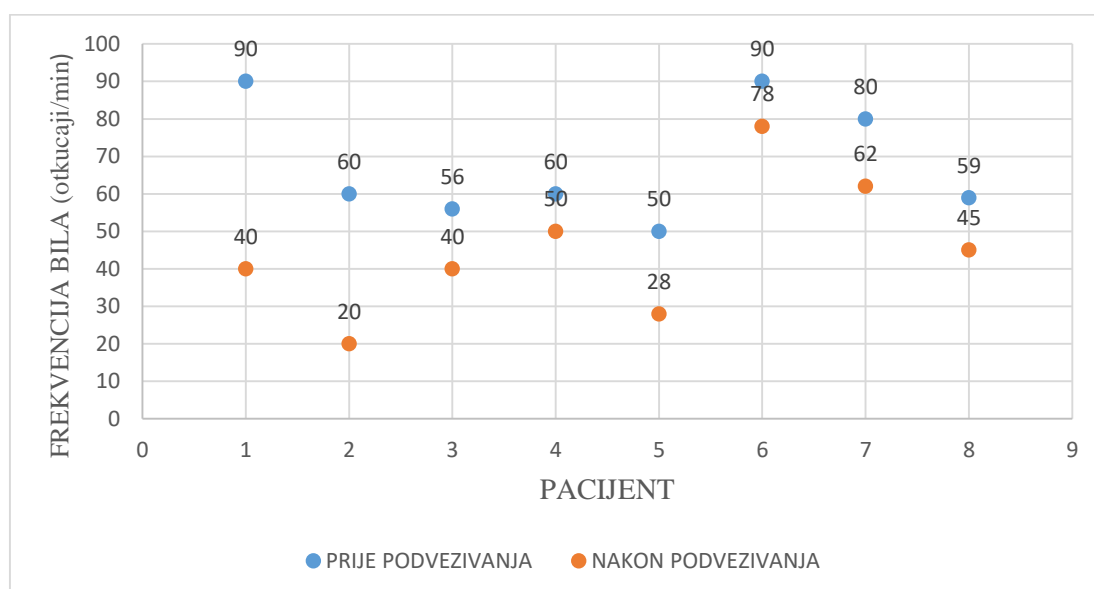
Tablica 5. Prikaz pacijenata, njihove dobi (mjeseci) i vrijednosti VHS-a

PACIJENT	DOB (mjeseci)	VHS
CAN-1141/20	8	11,4
CAN-1019/20	79	13,9
CAN-2672/19	8	14,9
CAN-2920/17	90	13,7
CAN-2804/17	89	14,5
CAN-1566/17	13	14,1
CAN-1225/14	12	12,2
CAN-1664/13	8	14

5.9. Intraoperativna promjena krvožilnih parametara

Prosječno trajanje zahvata iznosilo je 162 min. Minimalno trajanje bilo je 109 min, a maksimalno 240 min.

Branhamov znak za vrijeme podvezivanja voda javio se u 61,5% životinja (8/13) (slika 23.). U obzir su uzete životinje kod kojih je došlo do minimalnog pada frekvencije srca za 10 otkucaja u minuti. Antikolinergik je apliciran u 15,4% pacijenata (2/13). Od njih su obje životinje imale Branhamov znak iako je u jedne glikopirolat apliciran intravenski prije podvezivanja, odnosno prije pojave refleksne bradikardije, dok je u druge životinje atropin apliciran intravenski nakon podvezivanja što je dovelo do rezolucije bradikardije. Samostalna rezolucija bradikardije nastupila je u 75% pasa (6/8). Tri životinje nisu uzete u obzir zbog nedostatka podataka u anesteziološkim protokolima.

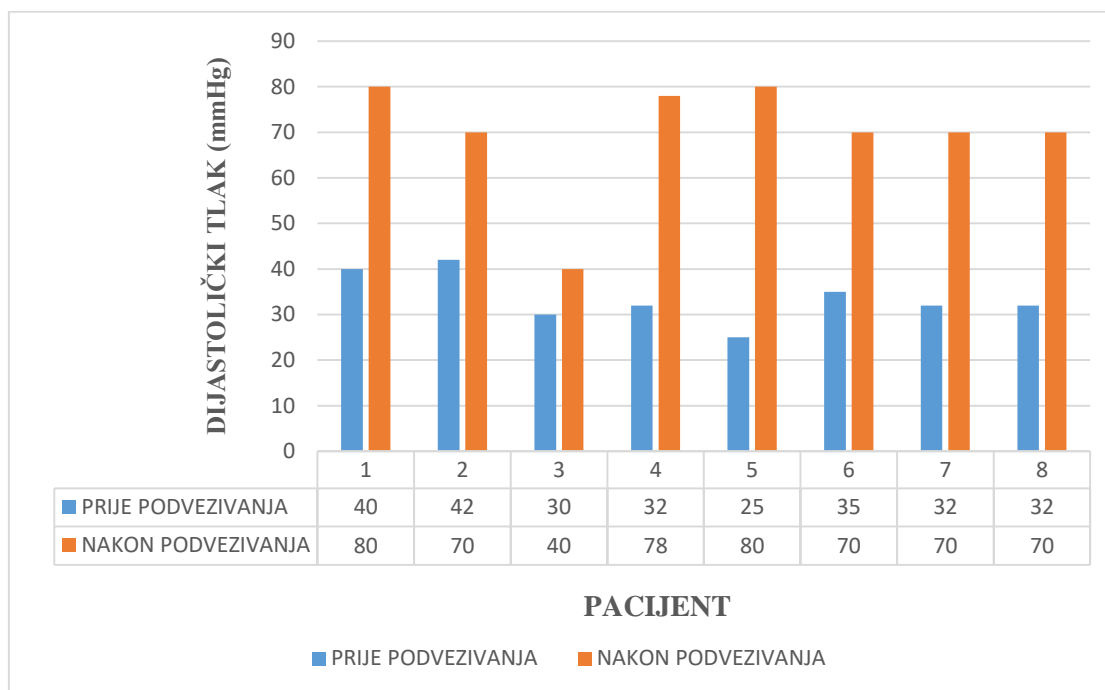


Slika 23. Grafički prikaz pada srčane frekvencije nakon podvezivanja PDA.

Os x - broj pacijenata s Branhamovim znakom; Os y - srčana frekvencija (broj otkucaja/min); plave točkice - frekvencija srca (otkucaji/min) prije podvezivanja; narančaste točkice - frekvencija srca (otkucaji/min) nakon podvezivanja

Uspoređujući tlak na početku i kraju zahvata u 75% pacijenata nakon podvezivanja je došlo do promjene sistoličkog i/ili dijastoličkog tlaka. Promjena samo sistoličkog tlaka dogodila se u 8,3% pacijenata (1/12), a promjena samo dijastoličkog u 16,6% (2/12). U svih životinja koje su imale izražen Branhamov znak došlo je do porasta dijastoličkog tlaka.

Iz tablice 6. vidljivo je da je do pada sistoličkog tlaka došlo u 25% životinja (3/12), a do porasta u 58,3% (7/12), dok je u 16,6% životinja sistolički tlak ostao jednak početnome (2/12). Do porasta dijastoličkog tlaka došlo je u 91,6% (11/12). U 8,3% životinja (1/12) dijastolički tlak ostao je jednak početnome.



Slika 24. Grafički prikaz promjene vrijednosti dijastoličkih tlakova nakon podvezivanja

Tablica 6. Usporedba promjena sistoličkog i dijastoličko tlaka na početku i kraju zahvata

	PROMJENA TLAKA	BROJ ŽIVOTINJA	POSTOTAK (%)
SISTOLIČKI	Pad	3	25
	Porast	7	58,3
	Jednak početnome	2	16,6
DIJASTOLIČKI	Pad	0	0
	Porast	11	91,6
	Jednak početnome	1	8,3

5.10. Ishod operativnog zahvata

Do intraoperativnog krvarenja došlo je u 25% pacijenata (4/16). Od toga je u 50% (2/4) pacijenata za vrijeme podvezivanja došlo do ruptуре PDA, u 25% (1/4) je došlo do ruptуре ogranka plućne arterije, a u preostalih 25% (1/4) je krvarenje nastalo medijalno u području arterijskog voda što je zaustavljeno postavljanjem hemoklipse. U 6,3% pacijenata (1/16) operativni zahvat je zbog ruptуре PDA završio smrću. U 13,3% pacijenata zahvat je prekinut zbog komplikacija (2/15) te posljedično tome oni nisu uzeti u obzir kasnije prilikom procjene rezidualnog protoka ehokardiografijom. Postoperativni rezidualni protok kroz vod, nakon podvezivanja, utvrđen je u 7,7% pacijenata (1/13) (tablica 7.). Psi s Branhamovim znakom u 87,5 % slučajeva nisu imali rezidualni protok krvi.

Tablica 7. Ishodi operativnih zahvata

ISHOD	BROJ PACIJENATA
Intraoperativna krvarenja	4
Rezidualni protok	1
Prekid zahvata	2
Arest	1

5.11. Postoperativna skrb

Postoperativna skrb uključivala je redovito mjerenje trijasa (temperatura, bilo, disanje), pregled sluznica, CRT i redovitu kontrolu kirurške rane. Torakocenteza ili pražnjenje prsnog drena provodilo se ovisno o potrebi to jest, kod porasta frekvencije disanja iznad 40 udisaja u minuti. Analgezija se osigurala opioidima (metadon, fentanil) i/ili NSPUL (meloksikam, karprofen). Korišteni antibiotici uključivali su ampicilin ili cefazolin. U životinja kod kojih je bilo potrebno postoperativna terapija sastojala se od inodilatatora (pimobendan), diuretika (fursemid, torasemid), inhibitora konvertaze angiotenzina (enalapril) i/ili antiaritmika (amiodaron).

6. RASPRAVA

Otvoreni arterijski vod je prirođena srčana bolest koja se javlja najčešće u čistokrvnih pasmina pasa. U ovom istraživanju brojčano su najzastupljeniji bili psi miješane pasmine (27%), slično kao i u drugim istraživanjima (GOODRICH i sur., 2007.). Unatoč tome, uspoređujući ukupan broj čistokrvnih pasa s brojem takozvanih mješanaca, psi čistokrvne pasmine bili su 3 puta češći (slika 18.). U populaciji pasa koji su pristupili kirurškom zahvatu 62% je pasminski predisponirano. Zaprimljene pasmine odgovarale su podacima iz literature, a to su: malteški psić, njemački špic, njemački ovčar, šetlandski ovčar, irski crveni seter i kovrčavi bišon. Obzirom da se smatra da je u razvoj ove bolesti uključen veći broj gena i da postoji mogućnost postojanja subkliničkog oblika, kontrola se sastoji u kontroli uzgajivača popraćeno budućim genetskim testiranjem te isključivanjem pasa iz uzgoja.

Otvoreni arterijski vod je dva do tri puta češći u ženki. Prema većini istraživanja njihova prevalencija iznosila je više od 70%. Kod nas ženke su bile čak 4,3 puta učestalije u odnosu na mužjake s prevalencijom od 81%, što je više u odnosu na prethodna istraživanja. Postavljena je teorija da je pojavnost povezana sa samim promjerom voda što je dovelo do hipoteze da ženke generalno imaju širi arterijski vod, ali zbog nedostatka statistički značajnih razlika između promjera u mužjaka i ženki ta teorija je opovrgnuta (NOWAK i sur., 2011.).

Iako se tjelesna težina ne dovodi direktno u korelaciju s pojavom bolesti, ona je usko vezana uz pasminu. Naglasak se pretežito stavlja na minijaturne pasmine pasa i toy-pasmine s tjelesnom težinom ispod 10 kg. Prosjek naše populacije je 10 kg, dok je najmanja vrijednost bila 1,3 kg, a najveća 27 kg. Pasmine manje tjelesne težine od 10 kg bile su 1,6 puta češće u odnosu na vrijednosti iznad toga. U drugim istraživanjima srednja vrijednost kretala se ispod 5 kg što je činilo 78,9% populacije (SOUNDERS i sur., 2013.). Bitno je naglasiti da se masa ni u jednom slučaju nije dovođila u svezu s prognozom i ishodom zahvata. Problem eventualno može predstavljati veličina krvnih žila prilikom postavljanja okluzijskih uređaja u pasa s manje od 2,5 kg.

Kako bi se izbjegao razvoj ozbiljnijih i nepovratnih promjena na srcu, preporuka za izvođenje kirurškog zahvata je razdoblje od osmog do šesnaestog tjedna života. Prosječna dob životinja zaprimljenih na Kliniku za kirurgiju, ortopediju i oftalmologiju je 2 godine i 3 mjeseca. Najmlađa životinja koja je podvrgnuta operativnom zahvatu imala je 3 mjeseca, a najstarija 7 i pol godina. Dakle, 44% populacije je u trenutku zaprimanja bilo starije od 12 mjeseci. Takve vrijednosti nisu iznimka jer je u drugim istraživanjima 16% pacijenata bilo dobi

iznad 24 mjeseca, a najstarija životinja imala je čak 12,4 godine (SAUNDERS i sur., 2013.). Obzirom da se u većini literature navodi kako bi se obrat pretoka trebao razviti u roku od 6 mjeseci do 1 godine, za očekivati je da su pacijenti zaprimljeni s ozbiljnim kliničkim simptomima i plućnom hipertenzijom. Unatoč tome, ni jedna životinja nije razvila desno-lijevi pretok, dok u drugim slučajevima 73,8% pacijenata nije imala prethodne kliničke znakove (SOUNDERS i sur., 2013). Od kliničkih znakova, u našem istraživanju, najčešće se javilo kašljanje, otežano disanje, opća slabost, umaranje i mirnoća, a u 3 životinje u dobi iznad 6 mjeseci vlasnici nisu primijetili promjene. Srednja dob pasa bez kliničkih znakova prema podacima može iznositi čak 7,2 mjeseca (STENLEY i sur., 2003.) Na kardiološkoj obradi svi pacijenti imali su kontinuirani srčani šum intenziteta V/VI, odnosno VI/VI. Od morfoloških srčanih promjena prevladavala je ekscentrična hipertrofija lijeve strane srca s posljedičnom mitralnom regurgitacijom i tahiaritmijama. Pojava predoperativnih tahiaritmija nije nužno bila povezana s pojavom intraoperativnih aritmija te one uglavnom nisu zahtijevale terapiju. U prethodnim istraživanjima 2,9% pasa razvilo je aritmije od kojih su prevladale ventrikulske aritmije, fibrilacije atriya i atrioventrikulski blok drugog stupnja (SOUNDERS i sur. 2013.). Plućna hipertenzija je pojam koji opisuje povećanje krvnog tlaka unutar plućnog krvožilja što se dovodi u svezu s ozbiljnijim kliničkim simptomima. Uzroci su brojni, ali u našem slučaju riječ je o sekundarnoj plućnoj hipertenziji koja je nastala kao posljedica srčane greške. Osnovna metoda za dijagnostiku podrazumijeva direktno mjerenje tlaka unutar plućne arterije kateterizacijom desnog srca. Neinvazivne metode uključuju ehokardiografiju i procjenu kliničkih znakova na temelju kojih se životinje mogu podijeliti u tri skupine ovisno je li prisutna blaga, srednja ili ozbiljna plućna hipertenzija. Najčešće kliničke promjene koje se povezuju s navedenim stanjem uključuju pojavu sinkopa, respiratornog distresa i kardiogenog ascitesa (REINER i sur., 2020.). Od pacijenata zaprimljenih na Kliniku za kirurgiju, ortopediju i oftalmologiju samo jedan je razvio ascites (1/16). Inače, plućna hipertenzija bez znakova obrata pretoka nije kontraindikacija za operativni zahvat iako je manja vjerojatnost rezolucije promjena nakon njegove izvedbe.

Najčešće rendgenološke promjene uključivale su ekscentrično proširenje lijeve strane srca s elevacijom traheje, razvoj plućnog edema i kongestiju. Koeficijent korelacije između dobi i VHS-a iznosi 0,311 što znači da postoji blaga pozitivna korelacija između navedenih parametara koja nije statistički značajna ($p=0,452$), iako je za bolju procjenu potreban veći uzorak životinja. Granična vrijednost VHS-a koja se dovodi u svezu s kongestivnim zatajenjem srca je 11,5 (GRIMM i sur., 2015.). Na temelju toga, samo u jednog pacijenta od njih osam u

kojih je napravljen VHS, prognoza je bila povoljna. Unatoč tome, opće kliničko stanje se u većine pacijenata popravilo. Kod nekolicine životinja nije došlo do postoperativne rezolucije mitralne regurgitacije, ali te podatke ne možemo uzeti u obzir zbog nedostatka detaljnih informacija iz kliničkih kartica.

Prosječno trajanje operacije je bilo nešto duže (162 min) u usporedbi s podacima iz literature (107 min) (GOODRICH i sur., 2007.). Općenito, nakon podvezivanja voda dolazi do pada minutnog volumena zbog smanjenog punjenja lijeve klijetke nakon uklanjanja skretnice krvi koje inače uzrokuje njegovo volumno preopterećenja (NOORI, 2012.). Također, kirurško podvezivanje dovodi do naglih promjena kardiovaskularne fiziologije kao što je porast naknadnog opterećenja i pada predopterećenja lijeve klijetke (EL-KHUFFASH i sur. 2013.).

Postoje brojne teorije o razvoju Branhamovog refleksa, iako nema mnogo istraživanja koja temeljito proučavaju njegovu pojavnost. Pojava nije povezana isključivo kirurškim podvezivanjem već se može javiti i kod alternativnog pristupa. Naime, prilikom zatvaranja voda okluzijskim uređajima također je došlo do redukcije srčane frekvencije za prosječno 20%, a srednji arterijski tlak povišio se za više od 20% nakon zatvaranja (DE MONTE i sur., 2017.). Prvi dugotrajan slučaj bradikardije kod postavljanja ACDO arterijskog okluzijskog uređaja koji se nastavio 15 sati nakon završetka anestezije opisan je u 9 mjeseci starog maltežera. Pri tome je sistolički tlak bio normalan dok je dijastolički bio blago povišen (RO i sur., 2017.). Općenito je uvaženo da se bradikardija razvija kao posljedica stimulacije baroreceptora u arterijskoj stijenci, karotidnom sinusu i luku aorte s time da u nekih životinja prevladavaju receptori u karotidnom sinusu, dok se drugih oni nalaze u arterijskom zidu i luku aorte (BILLING i SCHADLE, 1957). U taj su proces također uključeni i kemijski receptori (npr. acetilkolinski i 5-hidroksitriptaminski) (WATTANASIRICHAIGOON i POMPOSELLI, 1997). Prema našoj definiciji refleks podrazumijeva pad pulsa za najmanje 10 otkucaja u minuti što se javilo u 61,5% životinja (8/13). To je 1,6 puta više u odnosu na prethodna istraživanja gdje se javio u 38,5% pacijenata (VELICH, 2019.). Kod većine je došlo do samostalne rezolucije bradikardije (75%) bez prethodne aplikacije antikolinergika. Općenito, antikolinergici su indicirani, iako su mišljenja o trenutku aplikacije podvojena. Neki smatraju da bi se trebali davati preventivno, dok drugi to negiraju i navode da se aplikacija provodi isključivo u slučaju potrebe (DE MONTE i sur., 2017.). U promatranju krvožilnih parametara bitno je u obzir uzeti i druge stvari osim same kirurške manipulacije tkivom. Bitno je naglasiti da korišteni lijekovi poput sufentanila, fentanila i izoflurana mogu zbog djelovanja na vagusni živac i perifernu vazodilataciju te uzrokovati bradikardiju i hipotenziju. Hipotermija također igra važnu ulogu u

stabilnosti krvožilnog sustava, a posljedica je međudjelovanja više čimbenika koji uključuju samu anesteziju, temperaturu okoline, izloženost kirurškog polja itd.

Od ozbiljnijih intraoperativnih komplikacija u 25% pacijenata javilo se krvarenje. U literaturi kao dodatna komplikacija navodi se oštećenje lijevog kranijalnog plućnog režnja za vrijeme torakotomije, a u postoperativnom periodu moguća je torzija mezenterija i razvoj hilotoraksa što kod nas nije primijećeno (GOODRICH i sur., 2007.). Smrtnost uglavnom varira od 1,6% do 8% (RISHNIW, 2004.), a u ovom istraživanju iznosila je 6%. Na Klinici za kirurgiju, ortopediju i oftalmologiju uzrok smrti je isključivo bila intraoperativna ruptura i iskrvarenje dok se kao mogući uzrok još navodi respiratorni arrest i torzija mezenterija. Rezidualni protok bio je prisutan u 7,7 % populacije (1/13) što je manje u odnosu na druga istraživanja gdje je unutar 24 sata nakon zatvaranja iznosio 12% (SOUNDERS i sur., 2013.). U istom istraživanju PDA se nije zatvarao zbog komplikacija u 12,5%, dok je kod nas zahvat iz istih razloga prekinut u 13,3% pacijenata (2/15). Prava incidencija i klinička važnost rezidualnog protoka nakon podvezivanja nije poznata. U ljudi je obojenim doplerom utvrđena prisutnost rezidualnog protoka bez kliničkih znakova u 10% do 23% slučajeva. Smatra da je to povezano s povećanom učestalošću pojave bakterijskog endokarditisa što u pasa nije utvrđeno (STANLEY i sur., 2003.).

7. ZAKLJUČCI

1. Iako je zaseban broj pasa miješane pasmine prevladao, općenito gledano, PDA ima veću učestalost u čistokrvnih pasmina što je povezano s genetskom osnovom. Dakle, kontrola ove bolesti sastoji se u kontroli uzgajivačnica i isključenju životinja s ovom nasljednom manom iz uzgoja.
2. Dob pasa u većini slučajeva nije bila povezano sa stupnjem kliničkih znakova.
3. Ženke su bile češće od prosjeka u odnosu na mužjake. Uzrok tome je i dalje nepoznat.
4. Pacijenti zaprimljeni na Kliniku za kirurgiju, ortopediju i oftalmologiju Veterinarskog fakulteta su, s prosječnom tjelesnom težinom od 10 kg, teži u odnosu na prosjek prijašnjih istraživanja. S obzirom da su psi velikih i malih pasmina predisponirani za razvoj PDA, tjelesna težina nije direktno povezana s razvojem niti prognozom ishoda kirurškog zahvata.
5. Klinički znakovi odgovaraju slici zatajenja lijeve strane srca. Jačina kliničkih znakova nije bila usko vezana uz dob životinje, odnosno trajanje bolesti. Kontinuirani srčani šum nad lijevom bazom bio je kod svih čujnosti V/VI ili VI/VI. Gotovo sve životinje u rasponu od 3 mjeseca do 7,5 godina imale su volumsko preopterećenje lijeve strane srca sa sekundarnim promjenama na mitralnim zaliscima, dok ni jedna nije razvila obrat pretoka unatoč trajanju bolesti.
6. Najčešće rendgenološke promjene uključivale su ekscentričnu hipertrofiju lijeve strane srca s elevacijom traheje, razvoj plućnog edema i kongestiju. Zaključeno je da u našem slučaju postoji blaga pozitivna korelacija između dobi i VHS-a koja nije statistički značajna zbog malog uzorka.
7. Branhamov znak javio se u 63% pacijenata i bio je povezan s porastom dijastoličkog tlaka nakon podvezivanja voda. U većini pacijenata nije bilo potrebno aplicirati antikolinergik te je došlo do spontane rezolucije bradikardije, a preventivna aplikacija glikopirolata nije spriječila njezinu pojavu.
8. Smrtnost (6%) u ovom istraživanju odgovara podacima iz literature, a osnovni uzrok smrti je iskrvarenje zbog rupture PDA.
9. Podvezivanje je uspješno provedeno u 87,5% pasa koji su razvili Branhamov znak, što znači da nije došlo do zaostajanja rezidualnog protoka. Dakle, Branhamov znak je dobar indikator za procjenu uspješnosti podvezivanja otvorenog arterijskog voda.

8. SAŽETAK

UTJECAJ PODVEZIVANJA ARTERIJSKOG VODA NA ODABRANE KRVOŽILNE POKAZATELJE I POJAVNOST BRANHAMOVOG ZNAKA

Otvoreni arterijski vod (lat. *patent ductus arteriosus*, PDA) jedna je od najčešćih urođenih srčanih grešaka koja se javlja u 1 od 1000 pasa. Nastane ako izostane zatvaranje fiziološki prisutnog arterijskog voda nakon rođenja što rezultira brojnim kliničkim znakovima. Liječenje se u pasa provodi zatvaranjem voda arterijskim okluzijskim uređajima ili kirurškim podvezivanjem. Kao posljedica zatvaranja dolazi do razvoja krvožilnih promjena kao što su promjena tlaka, osobito dijastoličkog, i posljedičnog pada srčane frekvencije (Branhamov znak). Retrospektivnim istraživanjem analizirane su kliničke kartice i anesteziološki protokoli u šesnaest pasa u razdoblju od šest i pol godina. U premedikaciji je korištena kombinacija opioida i midazolama, indukcija je provedena propofolom ili etomidatom. Životinje su održavane u inhalacijskoj anesteziji sevofluranom. Analgezija za vrijeme zahvata osigurana je međurebrenim blokom 0,5% bupivakainom ili 2% lidokainom te kontinuiranom infuzijom fentanila i lidokaina (engl. *constant rate infusion*, CRI) po potrebi. U slučaju hipotenzije apliciran je CRI noradrenalina. Branhamov znak javio se u 63% pacijenata i bio je povezan s porastom dijastoličkog tlaka nakon kirurškog podvezivanja. Uspješnost podvezivanja PDA, bez zaostajanja rezidualnog protoka, u pasa s izraženim Branhamovim znakom, iznosila je 87,5%. U 75% pacijenata došlo je do samostalne rezolucije bradikardije i stabilizacije krvožilnih parametara. Smrtnost zahvata iznosila je 6%, a nastala je zbog intraoperativne rupture voda.

Ključne riječi: otvoreni arterijski vod, pas, kirurško podvezivanje, Branhamov znak, dijastolički tlak, rezidualni protok krvi

9. SUMMARY

THE INFLUENCE OF PATENT ARTERIAL DUCT LIGATION ON SELECTED CARDIOVASCULAR PARAMETERS AND THE APPEARANCE OF BRANHAM'S SIGN

Patent arterial duct (PDA) is one of the most common congenital heart defects that affects 1 in 1,000 dogs. It occurs when the closure of the physiologically present arterial duct is absent after birth, resulting in several clinical signs. Treatment in dogs is performed by closing the duct with arterial occlusive devices or surgical ligation. The closure results in the development of cardiovascular changes, for instance, vascular pressure changes, especially diastolic pressure and consequent drop in heart rate (Branham's sign). We analyzed clinical data and anesthetic protocols in a retrospective study in 16 dogs that were treated during a period of six and a half years. A combination of opioids and midazolam was used in premedication and general anesthesia was induced with propofol or etomidate. For maintenance of general anesthesia inhalant anesthetic sevoflurane was used. During the procedure, analgesia was secured with intercostal blocks (0.5% bupivacaine or 2% lidocaine) and constant rate infusion (CRI) of fentanyl and lidocaine as needed. In cases of hypotension, CRI of norepinephrine was initiated. Branham's sign occurred in 63% of patients and was associated with an increase in diastolic pressure after surgical ligation. The procedure was successful in 87,5% of the patients with Branham's sign, who had no residual blood flow. In 75% of the patients, there was a self-contained resolution of bradycardia and stabilization of cardiovascular parameters. Mortality associated with the procedure was 6% and it was caused by intraoperative rupture of the arterial duct.

Keywords: open arterial duct, dog, surgical ligation, Branham sign, diastolic pressure, residual blood flow

10. LITERATURA

1. ADAMOVICH-RIPPE, K., M. A. STEFFEY, YBARRA W. L., L. R. JOHNSON (2013.): Unilateral laryngeal paralysis subsequent to surgical ligation of a patent ductus arteriosus in an 8-week-old domestic shorthair cat. *Journal of the American Veterinary Medical Association*. 242, str. 1727-1731.
2. ANONIMUS (2014.): Aritmije i poremećaji provođenja, MSD priručnik dijagnostike i terapije, <http://www.msd-prirucnici.placebo.hr/msd-prirucnik/kardiologija/aritmije-i-poremecaji-provodjenja>
3. ARAMAKI Y., S. CHIMURA, Y. HORI, T. EGUCHI (2017.): Therapeutic changes of plasma N-terminal pro-brain natriuretic peptide concentrations in 9 dogs with patent ductus arteriosus. *Journal of Veterinary Medical Science*. 73, str. 83-88.
4. BILLING, D., M., O. W. SCHADLE (1957): Mechanism of Reflex Bradycardia which Follows Sudden Closure of an Arteriovenous Fistula. *Experimental Biology and Medicine*. 95(4), str 680–682
5. BRINKMAN, E. L., D. BILLER, L. ARMBRUST (2006.): The Clinical Usefulness of the Ventrodorsal Versus Dorsoventral Thoracic Radiograph in Dogs. *Journal of the American Animal Hospital Association*. 42(6), str. 440–449.
6. BROADDUS K., M. TILLSON (2010.): Patent ductus arteriosus in dogs
7. BUCHNAN J.W., D. F. PATTERSON (2003): Etiology of Patent Ductus Arteriosus in Dogs. *Journal of Veterinary Internal Medicine*, 17(2), str.167–171.
8. BUCHANAN, J. W. (2009.): Vertebral heart size, *Veterinary Information Network*, <https://www.vin.com/apputil/content/defaultadv1.aspx?pId=84&id=4253805>
9. DE MONTE, V., F. STAFFIERI, D. CAIVANO, S. NANNARONE, F. BIRETONI, F. PORCIELLO, A. BUFALARI (2017): Heart rate and blood pressure variations after transvascular patent ductus arteriosus occlusion in dogs. *Research in Veterinary Science*. 113, str. 73–78.
10. ETTINGER S. J., E. C. FELDMAN, E. COTE (2017): *Textbook of Veterinary Internal Medicine*, 8th edition. Elsevier. str. 2960-2969.
11. FOSSUM, T. V. I SUR (2019.): *Small animal surgery*, fifth edition, Elsevier, Midwestern University. Glandale, Arizona, str. 788-805.

12. GARNCARZ M., M. PARZENIECKA-JAWORSKA, M. JANK, M. LOJ (2013): A retrospective study of clinical signs and epidemiology of chronic valve disease in a group of 207 Dachshunds in Poland. *Acta Veterinaria Scandinavica*, 52
13. GILLIAM-KRAKAUER, M., J. REESE (2018). Diagnosis and Management of Patent Ductus Arteriosus. *NeoReviews*. 19(7), str. 394-302.
14. GOODRICH, K. R., A. E. KYLES, P.H. KASS, F. CAMPBELL (2007): Retrospective Comparison of Surgical Ligation and Transarterial Catheter Occlusion for Treatment of Patent Ductus Arteriosus in Two Hundred and Four Dogs (1993-2003). *Veterinary Surgery*. 36(1), str. 43–49.
15. GRIMM, K. A., L. A. LAMONT, W. J. TRANQUILLI, S. A. GREENE, S. A. ROBERTSON (2015.): *Veterinary Anesthesia and Analgesia, The fifth Edition of Lumb and Jones*, Wiley Blackwell. Illinois, USA. str. 496-504.
16. HALL, H., J. M. DAGLE (2012.): Genetics of patent ductus arteriosus susceptibility and treatment, Elsevier, *Seminars in Perinatology*. 36, str. 98-104
17. HENRICH E., N. HILDEBRANDT, C. SCHNEIDER, E. HASSDENTEUFEL, M. SCHNEIDER (2011.): Transvenous coil embolization of patent ductus arteriosus in small (≤ 3.0 kg) dogs. *Journal of Veterinary Internal Medicine*. 25, str. 65-70.
18. JAMES, L., C. BLACK, G. FUTTER (2011): Patent ductus arteriosus in general practice, *Journal of the South African Veterinary Association*. 82(4), str. 239–241.
19. JOHNSTON, S. A., K. M. TOBIAS (2018.) : *Veterinary surgery: Small animal*, second edition. Elsevier. Georgia, Tennessee. str. 4766- 4782.
20. KENNETH W. MOORE, R. L. STEPIEN (2001.): Hydroxyurea for Treatment of Polycythemia Secondary to Right-to-Left Shunting Patent Ductus Arteriosus in 4 Dogs. *Journal of Veterinary Internal Medicine*. 15, str. 418-121.
21. LEE Y., J. JUNG, J. PARK, J. JEONG, S. JEON, S. PARK, J. CHANG, J-H. KANG, C. LEE, D. CHANG (2017.): Cardiac magnetic resonance imaging of patent ductus arteriosus in three dogs. *Vet Radiol Ultrasound*. 58(1), str. 62-75.
22. McGEADY, T. A., P. J. QUINN, E. S. FITZPATRICK, M. T. RYAN (2006): *Veterinarska embriologija*. Naklada slap, Zagreb. str. 105-130.
23. MILLER, M. W., S. G. GODRON, A. B. SAUNDERS, W. G. ARSENAULT, K. M. MEURS, L. B. LEMKUHL, J. D. BONAGURA, P. R. FOX (2006.): Angiographic classification of patent ductus arteriosus morphology in the dog. *Journal of Veterinary Cardiology*. 8(2), str. 109-114.

24. MILINKOVIĆ TUR, S. (2011.): Fiziologija srca i krvožilnog sustava domaćih životinja. Veterinarski fakultet Sveučilišta u Zagrebu, Zagreb str. 77-79.
25. NORI, S. (2012). Pros and Cons of Patent Ductus Arteriosus Ligation: Hemodynamic Changes and Other Morbidities After Patent Ductus Arteriosus Ligation. *Seminars in Perinatology*. 36(2), str. 139–145.
26. NOWAK, D., H. KOZŁOWSKA, A. ŻURADA, J. GIELECKI (2011.): Diameter of the ductus arteriosus as a predictor of patent ductus arteriosus (PDA). *Central European Journal of Medicine*. 6(4), str. 418-424.
27. PATTERSON D. F., R. L. PYLE, J. W. BUCHNAN, E. TRAUTVETTER, D. A. ABT (1971): Hereditary Patent Ductus Arteriosus and Its Sequelae in the Dog. *Circulation Research*. 29(1), str. 1–13.
28. PORCIELLO F.; D. CAIVANO, M. E. GIORGI, P. KNAFELZ, M. RISHNIW, N. S. MOISE, A. BUFALARI, A. FRUGANTI, F. BIRETONI (2014.): Transesophageal echocardiography as the sole guidance for occlusion of patent ductus arteriosus using a canine ductal occluder in dogs. *Journal of Veterinary Internal Medicine*. 28, str. 1504-1512.
29. RISHNIW, M. (2004): Small Animal Internal Medicine and cardiology, *Veterinary Information Network*, <https://www.vin.com/Members/Associate/Associate.plx?from=GetDzInfo&DiseaseId=1325&pid=607>
30. RO, W-B, M-H, KANG, S-G, KIM, H-M, PARK (2017.): Prolonged reflex bradycardia after occlusion of patent ductus arteriosus with an Amplatz canine duct occluder in a dog. *Korean Journal of Veterinary Research*. 57, str. 51-54.
31. ROUDEAU, O. (2020.): Heredity of patent ductus arteriosus in dogs. Disertacija. Faculty of Veterinary Medicine, University of Liege, Liege, Belgija.
32. SAUNDERS A. B., S. G. GORDON, M. M. BOGGESS, M. W. MILLER (2013.): Long-Term Outcome in Dogs with Patent Ductus Arteriosus: 520 Cases (1994-2009). *Journal of Veterinary Internal Medicine*. 28(2), 401–410.
33. SELMIC L. E., D. A. NELSON, A. B. SAUNDERS (2013.): An intrapericardial technique for PDA ligation: surgical description and clinical outcome in 35 dogs. *Journal of the American Animal Hospital Association*. 49(1), str. 1463-70.
34. SILVA J., O. DOMENECH, A. MAVROPOULOU, P. OLIVEIRA, C. LOCATELLI, C. BUSSADORI (2013.): Transesophageal echocardiography guided patent ductus

- arteriosus occlusion with a duct occluder. *Journal of Veterinary Internal Medicine*. 27, str.1463-70.
35. STANLEY, B. J., V. LUIS-FUENTES, P. G. G. DARKE (2003). Comparison of the incidence of residual shunting between two surgical techniques used for ligation of patent ductus arteriosus in the dog. *Veterinary Surgery*, 32(3), 231–237.
 36. STAUTHAMMER C. D., A. H. TOBIAS, D. B. LEEDER, M. U. KRUGER (2013.) : Structural and functional cardiovascular changes and their consequences following interventional patent ductus arteriosus occlusion in dogs: 24 cases (2000-2006), *Journal of the American Veterinary Medical Association* 242, str. 1722-1726.
 37. TURNER E. (2016): Pentoxifylline as adjunct therapy to long-term clinical management of a right-to-left patent ductus arteriosus. *Can Vet J*. 57, str. 655-6.
 38. VELICH N. (2019.): Short-Term Outcome and Clinical Data Assessment of 21 Dogs undergoing Patent Ductus Arteriosus Ligation (2017.-2019.). Disertacija. Department of Surgery and Ophthalmology, University of Veterinary Medicine Budapest, Budimpešta, Mađarska.
 39. WATTANASIRICHAIGOON, S., F. B. POMPOSELLI (1997): Branham 's sign is an exaggerated Bezold-Jarisch reflex of arteriovenous fistula. *Journal of Vascular Surgery*. str. 171-172
 40. WEBER, M., C. HAMM (2005): Role of B-type natriuretic peptide (BNP) and NT-proBNP in clinical routine. *Heart* 92(6), 843–849.
 41. WEN, W. X., S.Y. LEE (2017.): Repurposing Pentoxifylline for the Treatment of Fibrosis: An Overview. *Advances in Therapy*. 34(6), str. 1245-1269.

11. ŽIVOTOPIS

Rođena sam 17. listopada 1996. godine u Zagrebu. Pohađala sam OŠ Nikole Hribara u Velikog Gorici, nakon čega sam 2011. godine upisala opću gimnaziju Velika Gorica koju sam završila 2015. godine. Iste godine upisala sam Veterinarski fakultet Sveučilišta u Zagrebu. Za vrijeme svojeg akademskog obrazovanja bila sam demonstrator na Zavodu za anatomiju, histologiju i embriologiju i na Klinici za kirurgiju, ortopediju i oftalmologiju. Postala sam aktivni član studenstke udruge IVSA 2016. godine i sudjelovala u međunarodnoj razmjeni studenata. Također sam 2018. godine aktivno sudjelovala na 2. europskom veterinarskom studentskom seminaru koji se održao na Veterinarskom fakultetu Sveučilišta u Zagrebu. Volontirala sam na Klinici za kirurgiju, ortopediju i oftamologiju Veterinarskog fakulteta od 2019. do 2021. godine. „Plavi projekt“ je projekt sufinanciran od Europske unije 2019. godine, a provodio ga je Veterinarski fakultet u suradnji s udrugom Argonautom. Nakon radionice samostalno smo organizirali javnu edukaciju ciljne skupine ljudi u sklopu Reptilomanije +. Nadalje, prisustvovala sam na radionici u Zoološkom vrtu grada Zagreba prilikom proslave rođendana istog te obilježavanja Međunarodnog dana risa kao dio projekta „LIFE Lynx“. 2021. godine imala sam izložen poster na međunarodnom kongresu „Veterinarska znanost i struka“.