

Značajke migracija mikročipova za označavanje pasa

Žager, Lucija

Master's thesis / Diplomski rad

2024

Degree Grantor / Ustanova koja je dodijelila akademski / stručni stupanj: **University of Zagreb, Faculty of Veterinary Medicine / Sveučilište u Zagrebu, Veterinarski fakultet**

Permanent link / Trajna poveznica: <https://um.nsk.hr/um:nbn:hr:178:809023>

Rights / Prava: [In copyright](#)/[Zaštićeno autorskim pravom.](#)

Download date / Datum preuzimanja: **2024-07-15**



Repository / Repozitorij:

[Repository of Faculty of Veterinary Medicine -
Repository of PHD, master's thesis](#)



SVEUČILIŠTE U ZAGREBU
VETERINARSKI FAKULTET

Lucija Žager

Značajke migracija mikročipova za označavanje pasa

Diplomski rad

Zagreb, 2024.

Ovaj diplomski rad izrađen je na Zavodu za rendgenologiju, ultrazvučnu dijagnostiku i fizikalnu terapiju Veterinarskog fakulteta Sveučilišta u Zagrebu.

Predstojnik Zavoda za rendgenologiju, ultrazvučnu dijagnostiku i fizikalnu terapiju:

izv. prof. dr. sc. Zoran Vrbanac, DEVSMR, DACVSMR

Mentor: izv. prof. dr. sc. Hrvoje Capak

Članovi povjerenstva:

1. izv. prof. dr. sc. Zoran Vrbanac, DEVSMR, DACVSMR
2. izv. prof. dr. sc. Suzana Hađina
3. izv. prof. dr. sc. Hrvoje Capak
4. doc. dr. sc. Matko Parharić (zamjena)

ZAHVALA

Prvenstveno bih htjela zahvaliti svojim roditeljima, Ivici i Veri na financijskoj i mentalnoj podršci tokom svih godina studiranja (kojih nije bilo malo).

Također, htjela bih zahvaliti svojim kolegama i najbližim prijateljima na podršci, razumijevanju i pomoći tokom godina.

I na kraju posebno zahvaljujem volonterima i djelatnicima s Klinike za zarazne bolesti Veterinarskog fakulteta, Sveučilišta u Zagrebu na znanju, pomoći i savjetima koji će se zasigurno pokazati korisnim u budućnosti.

POPIS PRILOGA

Slika 1. Aplikacija mikročipa pomoću aplikatora, u potkožje s lijeve strane vrata. (*Autorska slika.*)

Slika 2. Jednokratni aplikator zajedno s mikročipom i jedinstvenim identifikacijskim brojem. (*Autorska slika.*)

Slika 3. Prikaz veličine mikročipa usporedno sa zrnom riže. (*Autorska slika.*)

Slika 4. Prikaz aktivacije mikročipa pomoću skenera. (*Autorska slika.*)

Slika 5. Prikaz tehnologije identifikacije radiofrekvencijom (RDFI). (*Autorska slika.*)

Slika 6. Potkožje psa – histološki aspekt neoplastičnih stanica, karakterizirano pojavom nuklearnog pleomorfizma, multiplih i prominetnih jezgrica te čestim mitozama (VISCELLARI i sur., 2006.).

Slika 7. MR snimka psa s implantiranim mikročipom; prikaz artefakata koji se protežu preko kralježničke moždine (SAITO i sur., 2010.).

Slika 8. Desni lateralni (A) i dorzoventralni (B) rendgenski snimak psa; vidljiv je mikročip koji ulazi u vertebralni kanal kroz C4-C5 interarkuatni prostor (HICKS i sur., 2008.).

Slika 9. Anatomski prikaz regija gdje su uočene migracije mikročipova. (*Autorska slika.*)

Slika 10. Anatomski prikaz regija po učestalosti pronalaska migracije mikročipa. (*Autorska slika.*)

Slika 11. Rendgenološki prikaz mikročipa u brahijalnoj regiji (migracija) (Izvor: *Arhiva Zavoda za rendgenologiju, ultrazvučnu dijagnostiku i fizikalnu terapiju, Veterinarski fakultet Zagreb*)

Slika 12. Rendgenski prikaz migracije mikročipa u područje kostalne regije (Izvor: *Arhiva Zavoda za rendgenologiju, ultrazvučnu dijagnostiku i fizikalnu terapiju, Veterinarski fakultet Zagreb*)

POPIS GRAFOVA

Graf 1. Prikaz pasa s urednim položajem mikročipa (79,5%) naspram pasa s migriranim mikročipom (18,6%) i ostalim pogreškama mikročipiranja (1,9%).

Graf 2. Odnos mužjaka (52,9%) i ženki (46,7%) s pravilnim položajem mikročipa.

Graf 3. Odnos mužjaka (52,7%) i ženki (47,3%) s uočenom migracijom mikročipa.

Graf 4. Prikaz broja pasa s pravilnim položajem mikročipa naspram broja pasa s migracijom mikročipa u godinama.

Graf 5. Prikaz broja (N) pasa po veličini (mali psi, srednji psi, veliki i gigantski psi) s uočenom migracijom mikročipa u odnosu na broj pasa s pravilnim položajem mikročipa.

POPIS TABLICA

Tablica 1. Prikaz kriterija za procjenu gojnog stanja u pasa.

Tablica 2. Prikaz broja pasa (N/%) s urednim položajem mikročipa na rendgenogramu (80.3% pasa) u odnosu na migracije mikročipova (18.8% pasa) te ostale pogreške mikročipiranja (1.9% pasa).

Tablica 3. Prikaz broja (N/%) pasa s obzirom na područje migracije te s obzirom na dob, gojno stanje i spol.

Tablica 4. Prikaz gojnog stanja pasa kod kojih je uočena migracija mikročipa u odnosu na one s pravilnim položajem.

Tablica 5. Prikaz broja pasa (N/%) po veličini s uočenom migracijom mikročipa u odnosu na broj pasa s pravilnim položajem mikročipa.

Tablica 6. Prikaz odnosa broja pasa (N/%) s migracijom mikročipa i onih s pravilnim položajem mikročipa po pasminama.

POPIS KRATICA

ISO - *International Organization for Standardization*

RDFI - *Radio frequency identification*

MR – *Magnetska rezonancija*

SADRŽAJ

| | |
|--|----|
| 1. UVOD | 1 |
| 2. PREGLED REZULTATA DOSADAŠNJIH ISTRAŽIVANJA | 2 |
| 2.1. Mikročipiranje pasa u Republici Hrvatskoj | 2 |
| 2.2. Mehanizam djelovanja i komponente mikročipa | 3 |
| 2.3. Reakcija organizma nakon mikročipiranja..... | 5 |
| 2.4. Nuspojave nakon mikročipiranja | 6 |
| 2.4.1. Tumorozna bujanja tkiva | 7 |
| 2.4.2. Magnetna rezonanca | 8 |
| 2.4.3. Nestručna implantacija mikročipa | 9 |
| 2.4.4. Migracije mikročipa | 10 |
| 3. MATERIJALI I METODE | 12 |
| 3.1. Cilj istraživanja | 12 |
| 3.2. Prikupljanje podataka | 12 |
| 3.3. Regije migracija mikročipova | 13 |
| 3.4. Obrada podataka..... | 15 |
| 4. REZULTATI..... | 16 |
| 4.1. Ukupna populacija pasa | 16 |
| 4.2. Analiza područja migracija | 19 |
| 5. RASPRAVA | 26 |
| 6. LITERATURA | 28 |
| 7. SAŽETAK | 30 |
| 8. SUMMARY..... | 31 |
| 9. ŽIVOTOPIS..... | 32 |

1. UVOD

Identifikacija i označavanje životinja u današnje vrijeme prepoznato je kao vrlo bitan čimbenik u očuvanju dobrobiti životinja, osiguravanju karantene prilikom unosa životinja iz drugih država, sprječavanju i širenju zaraznih bolesti, očuvanju dobrobiti divljih životinja te u prepoznavanju pronađenih životinja i njihovom vraćanju vlasniku.

Tijekom proteklih desetljeća implantacija mikročipova kod kućnih ljubimaca postala je najčešće korištena metoda, budući da se pokazala kao najosjetljivija i najspecifičnija metoda označavanja i identifikacije kućnih ljubimaca.

Mikročip je pasivni elektronički uređaj veličinom u rasponu od 11 do 29 mm odnosno 0,82 x 3,6 mm. Svaki mikročip sadrži memoriju i transmisor koji su zajedno zatvoreni u biokompatibilnu kapsulu. Nakon skeniranja čip šalje signal čitaču mikročipa na čijem zaslonu se zatim pojavljuje 15-znamenkasti broj jedinstven za tu životinju i preko kojega se mogu pronaći svi zapisani podaci o toj životinji.

Zakon u Republici Hrvatskoj nalaže da se mikročipiranje pasa provodi istovremeno s primovakcinacijom u dobi od 3. mjeseca starosti bez sedacije ili lokalne anestezije u aseptičnim uvjetima s hipodermalnom iglom koja je puno veća (12 G) od igle za vakcinaciju.

Mjesto aplikacije mikročipa u Hrvatskoj je parenteralno, u potkožje, s lijeve strane vrata dok se primjerice u Velikoj Britaniji mikročip aplicira parenteralno u potkožno masno tkivo između lopatica.

Neke od nuspojava koje su zabilježene kod implantacije mikročipa su nestručna implantacija, mikročipiranje s većim brojem mikročipova, prestanak rada mikročipa te njegovo oštećenje ili migracija. Najčešća nuspojave na koju nailazimo nakon implantacije mikročipa u pasa su migracije. Iako su mikročipovi izrazito maleni i softicirani uređaji postoji nekoliko zabilježenih slučajeva migracije mikročipa u sisavaca i nekoliko vrsta ptica s ozbiljnim posljedicama po zdravlje životinje.

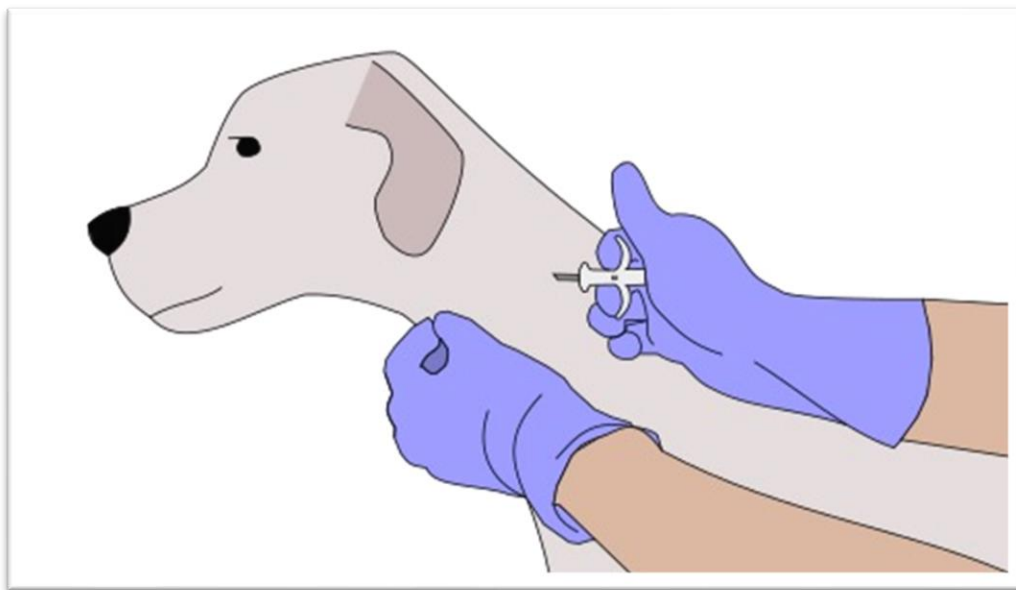
Točan uzrok migracije čipova do danas nije poznat, ali jedna od teorija je da dolazi do izostanka lokalne upalne reakcije tkiva i stvaranja fibrinozne kapsule čija uloga je zadržavanje mikročipa u njegovoj poziciji.

2. PREGLED REZULTATA DOSADAŠNJIH ISTRAŽIVANJA

2.1. Mikročipiranje pasa u Republici Hrvatskoj

Mikročipiranje pasa u Republici Hrvatskoj određeno je Pravilnikom o označavanju pasa. Ovim pravilnikom propisuje se način označavanja pasa, oblik obvezne oznake te sadržaj i oblik Središnjeg upisnika pasa (NN 72/2010). Drugim člankom ovog Pravilnika mikročip se definira kao “samoočitavajuća pasivna naprava s radiofrekvencijom koja udovoljava ISO 11784 standardu koja primjenjuje HDX ili FDX-B tehnologiju i može se očitati s napravom koja je kompatibilna s ISO 11785 standardom, na minimalnoj udaljenosti od 12 cm.”

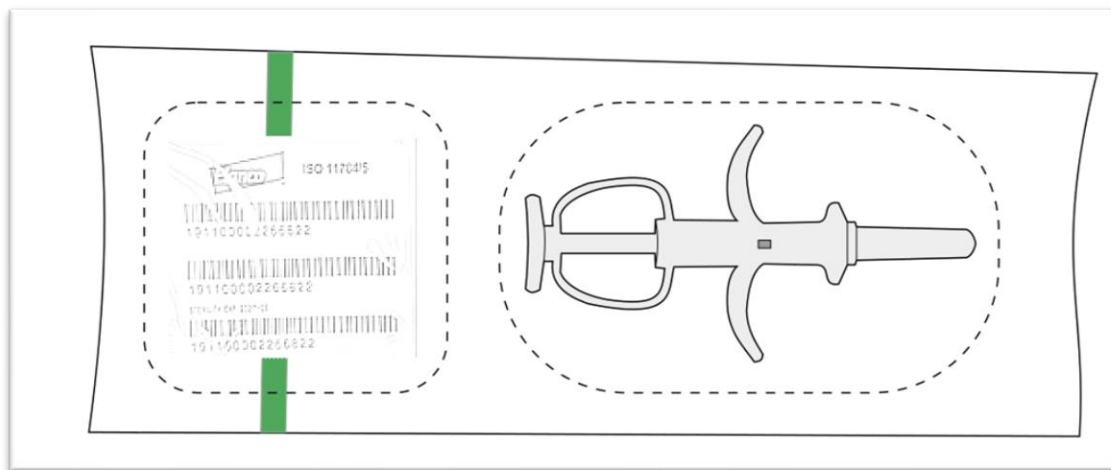
Pravilnikom o označavanju pasa propisani su način i vremenski rokovi kod provedbe mikročipiranja pasa: svi psi moraju biti označeni najkasnije 90 dana nakon štenjenja te svaki pas mora biti upisan u Središnji upisnik pasa, a označavanje pasa može provoditi samo izdavatelj. Mikročip se aplicira parenteralno u aseptičkim uvjetima u potkožje, s lijeve strane vrata, aplikacija mikročipa je jednokratna, mikročip je trajan te prati psa od označavanja do uginuća (NN 72/2010).



Slika 1. Aplikacija mikročipa pomoću aplikatora, u potkožje s lijeve strane vrata.

(Autorska slika.)

Mikročip se aplicira pomoću jednokratnog aplikatora koji je zapakiran zajedno s mikročipom i jedinstvenim identifikacijskim brojem za taj mikročip. Mikročip u sebi sadrži kôd od 15 brojeanih znamenki koji se sastoji od kôda države podrijetla životinje, kôda proizvođača te jedinstvenog broja psa (JOSIPOVIĆ i sur., 2020.).



Slika 2. Jednokratni aplikator zajedno s mikročipom i jedinstvenim identifikacijskim brojem.

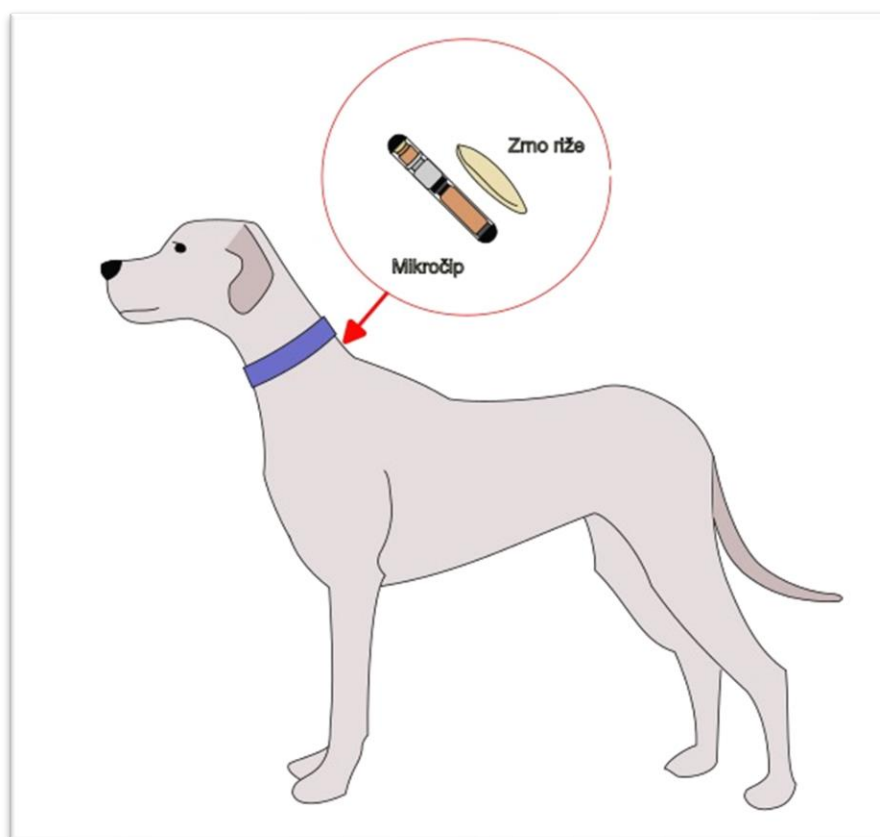
(Autorska slika.)

Nakon aplikacije korisnik u Središnji upisnik pasa, odnosno Lysacan unosi broj mikročipa i datum mikročipiranja. Lysacan je središnji informacijski sustav za evidenciju cijepljenja i označavanja pasa, mačaka i pitomih vretica, evidentiranje opasnih pasa, evidentiranje trokratnih pregleda, evidentiranje ovlasti veterinarskih organizacija po epizootiološkim jedinicama te statističko izvještavanje. Lysacan sustav koristi se za evidentiranje čipiranja, cijepljenja, trokratnih pregleda te sadrži podatke o vlasniku, životinji i ostale informacije.

2.2. Mehanizam djelovanja i komponente mikročipa

Prema Hogewerfu i sur. (2003.) nije propisan tip mikročipa koji se mora koristiti, ali u državama članicama EU u većini slučajeva se koriste mikročipovi koji odgovaraju ISO standardu 11784 ili 11785 (engl. *International Organization for standardization* – ISO) još od 90ih godina prošlog stoljeća. Najveća prednost korištenja mikročipova koji odgovaraju ISO standardu je ta što svi emitiraju jednaku radiofrekvenciju što u konačnici znatno smanjuje rizik od korištenja skenera koji neće moći očitati mikročip.

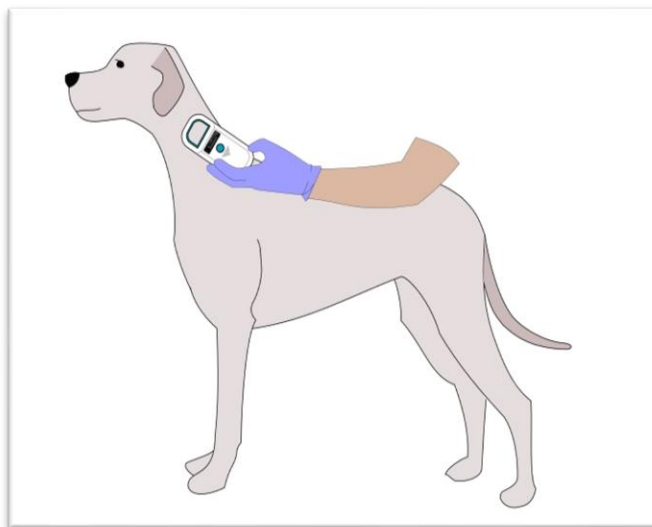
Svaki mikročip veličine je zrna riže, a sastoji se od 4 komponente: silikonskog čipa, kondenzatora, metalne zavojnice antene i kapsule (SAITO i sur., 2010.). Kapsula koja pridonosi kompaktnosti mikročipa napravljena je od materijala naziva “bioglass” čije su glavne komponente silikon, natrij, kalcij, kalij, magnezij, željezo i aluminij. Bitne karakteristike bioglass materijala su njegova netopljivost te tendencija da se inkapsulira fibroznom tkivom u slučaju kada je implantiran u blizini kosti. Stručnjaci su kasnije dokazali i njegovu mogućnost inkapsulacije nakon aplikacije u subkutano područje (JANSEN i sur., 1999.).



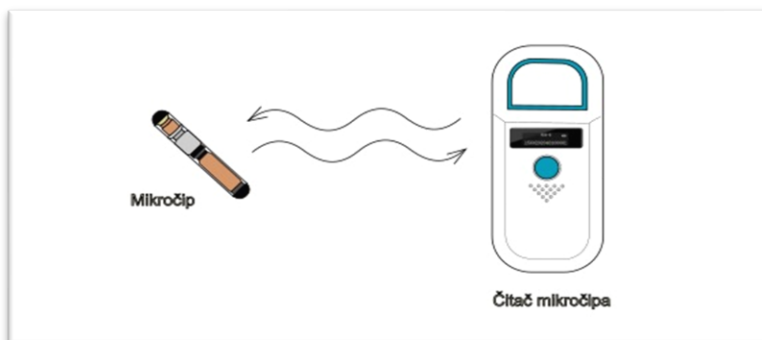
Slika 3. Prikaz veličine mikročipa usporedno sa zrnom riže. (Autorska slika.)

Po svojoj definiciji mikročip je pasivan uređaj koji nema vlastiti izvor energije, odnosno nakon aplikacije ostaje neaktivan dok se ne aktivira pomoću čitača mikročipa. Mikročip prilikom rada koristi tehnologiju identifikacije radiofrekvencijom (engl. radio frequency identification – RDFI). Prilikom skeniranja mikročipa, čitač šalje radio valove niske frekvencije koji zatim aktiviraju mikročip pomoću elektromagnetske indukcije. Nakon aktivacije kapsula mikročipa

povratno šalje radio valove s jedinstvenim identifikacijskim brojem skeneru mikročipa. Skener mikročipa zatim interpretira radio valove skeniranog mikročipa prikazom jedinstvenog identifikacijskog broja na svom ekranu (RAZVI i sur., 2016.).



Slika 4. Prikaz aktivacije mikročipa pomoću čitača. (Autorska slika.)



Slika 5. Prikaz tehnologije identifikacije radiofrekvencijom (RDFI). (Autorska slika.)

2.3. Reakcija organizma nakon mikročipiranja

Nedugo nakon aplikacije mikročipa u potkožju životinje dolazi do prolazne lokalne upalne reakcije organizma na strano tijelo koju prati stvaranje fibrinozne kapsule (LINDER i sur., 2009.; GERBER i sur., 2012.).

Lokalna upalna reakcija prvenstveno nastaje usljed oštećenja endotela i destrukcije fosfolipidne membrane (TAIRA i sur., 1992.). Upravo ta reakcija zaslužna je za zadržavanje mikročipa u njegovoj poziciji te je izrazito važno da ju ne zamjenimo s infekcijom. Mjesec dana nakon aplikacije dolazi do inkapsulacije mikročipa. Na mjestu aplikacije mikročip je okružen granulacijskim tkivom s minimalnim znakovima edema i hemoragije (SAITO i sur., 2010.).

Linder i sur. (2009.) u svom radu navode kako bi mikročip trebao izazivati minimalnu upalnu reakciju zbog toga što upalne stanice proizvode proteolitičke enzime. U slučaju da materijal mikročipa uzrokuje kroničnu upalu, na mjestu aplikacije dolazi do neprekidnog otpuštanja proteolitičkih enzima što rezultira kolagenolizom i smanjenom otpornošću tkiva. Također, navode kako oslobađanje kemijskih biomedijatora utječe na aseptičko labavljenje mikročipa. Upravo zbog toga smatra se da ukoliko ne postoje ili postoje minimalni znakovi upale na mjestu aplikacije mikročipovi imaju manju vjerojatnost migrirati.

Suvremeni, modificirani mikročipovi imaju kapsulu koja je napravljena od polipropilenskog polimera koji osigurava biokompatibilnost s organizmom. Polipropilenski polimer promovira rast vezivnog tkiva te drugih stanica, a u konačnici potiče i sam proces inkapsulacije mikročipa (RAZVI i sur., 2016.).

2.4. Nuspojave nakon mikročipiranja

Svake godine implantiraju se tisuće mikročipova kod pasa, mačaka i konja. Usprkos mnogim prednostima u odnosu na druge metode identifikacije životinja neke od nuspojava koje se mogu javiti nakon implantacije mikročipa su: migracije mikročipova, infekcija te prestanka rada samog mikročipa (JANSEN i sur., 1999.).

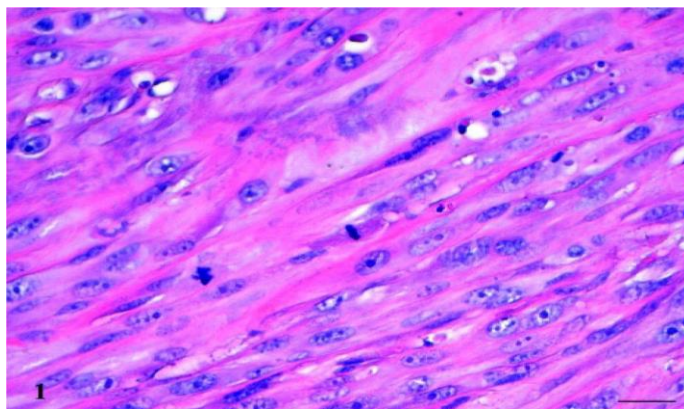
Prema navodima Žager i sur. (2022.) najčešći neželjeni učinci koji su zabilježeni prilikom mikročipiranja kod pasa su: nestručna implantacija, višestruko mikročipiranje, gubitak signala mikročipa, oštećenjenje ili migracija mikročipa te neoplazije potaknute mikročipom.

2.4.1. Tumorozna bujanja tkiva

Iako nisu učestala pojava, jedan od neželjenih učinaka mikročipiranja je nastanak novotvorenina na mjestu aplikacije mikročipa. Provedena je nekolicina istraživanja na laboratorijskim miševima te su prikazani određeni slučajevi u kućnih ljubimaca koji ukazuju na korelaciju između mikročipiranja i nastanka novotvorenina (JOSIPOVIĆ i sur., 2020.).

Vascellari i sur. (2004.) opisuju pronalazak mase u lateralnoj regiji vrata kod jedanaestogodišnjeg psa križanca. Masa se razvila u potkožju oko mikročipa što je u konačnici rezultiralo uzdizanjem kože. Nakon operativnog uklanjanja mase zajedno s mikročipom te 2 tjedna antibiotika pas je u potpunosti izlječen.

Nadalje, u još jednom poznatom slučaju autori opisuju nastanak infiltrativnog fibrosarkoma kod francuskog buldoga starog 9 godina. U samom tekstu, Vascellari i sur. (2006.) navode kako je pas mikročipiran sedam mjeseci prije pronalaska novotvorenine locirane u potkožju oko mjesta aplikacije mikročipa. Histološkom pretragom mase potvrđeno je da se radi o infiltrativnom fibrosarkomu visokog stupnja s multifokalnim nekrozama i perifernim limfoidnim agregatima. Novotvorina koja je nastala imala je karakteristike mačjeg postvakcinalnog sarkoma, ali premda je pas prethodno bio cijepljen nekoliko puta protiv bjesnoće ne može se točno utvrditi primarni uzrok nastanka.



Slika 6. Potkožje psa – histološki aspekt neoplastičnih stanica, karakterizirano pojavom nuklearnog pleomorfizma, multiplih i prominentnih jezgri te čestim mitozama (VASCELLARI i sur., 2006.).

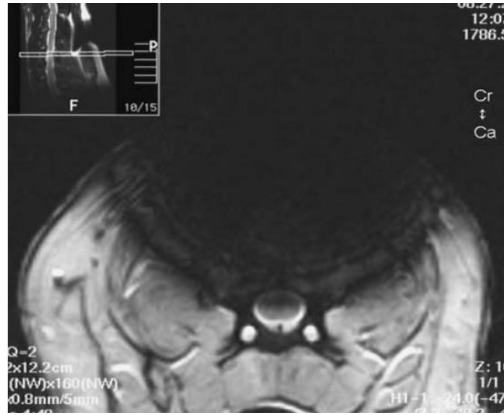
2.4.2. Magnetna rezonanca

Esencijalne komponente mikročipova građene su od metala. Provedba magnetske rezonancije (MR) u prisutnosti metalnog uređaja može rezultirati: migracijom implantata, toplinskim ozljedama ili izobličenjem MR snimke (SUH i sur., 1998.; KANGARLU i ROBITAILLE, 2000.; SHELLOCK i CRUES, 2004.).

Sastav metalnih komponenata u mikročipovima razlikuje se ovisno o proizvođaču. Vrsta i struktura korištenog metala imaju izraziti utjecaj na pojavu artefakata. Tipični artefakti koje možemo pronaći na MR snimci karakterizirani su izobličenjem te centralnim gubitkom signala s rubom povećanog intenziteta signala u blizini magnetske tvari ili na mjestu spoja tkiva s različitom magnetskom osjetljivošću (SAITO i sur., 2010.).

Druge potencijalne komplikacije do kojih može doći prilikom izvedbe magnetske rezonancije kod pacijenata s metalnim implantatima su toplinska ozljeda tkiva te migracija implantata. Postoji niz faktora koji utječu na stupanj zagrijavanja. Električna svojstva metala kao što su magnetska osjetljivost, električna otpornost i toplinska vodljivost metalnih dijelova implantata imaju značajan utjecaj na pojavu topline. Ostali čimbenici koji utječu na stupanj zagrijavanja su veličina, oblik te orijentacija mikročipa u odnosu na smjer magnetskog polja, zatim jačina magnetskog polja, trajanje RF pulsa i radnih ciklusa (SAITO i sur., 2010.).

Saito i sur. (2010.) u svom radu opisuju znanstveno istraživanje koje je provedeno na psima. U svrhu istraživanja kod pet pasa implantiran je mikročip u cervikotorakalnu regiju. Mjesec dana od implantacije cervikotorakalna regija snimana je MR uređajem 1,5 T u tri psa te su nakon toga mikročipovi kirurški odstranjeni zajedno s okolnim tkivom. Uočen je izraziti gubitak signala te izobličenje snimke. Histopatološki, svi mikročipovi su bili dobro inkapsulirani te okruženi vezivnim tkivom bez znakova njihove migracije.



Slika 7. MR snimka psa s implantiranim mikročipom; prikaz artefakata koji se protežu preko kraljezničke moždine (SAITO i sur., 2010.).

2.4.3. Nestručna implantacija mikročipa

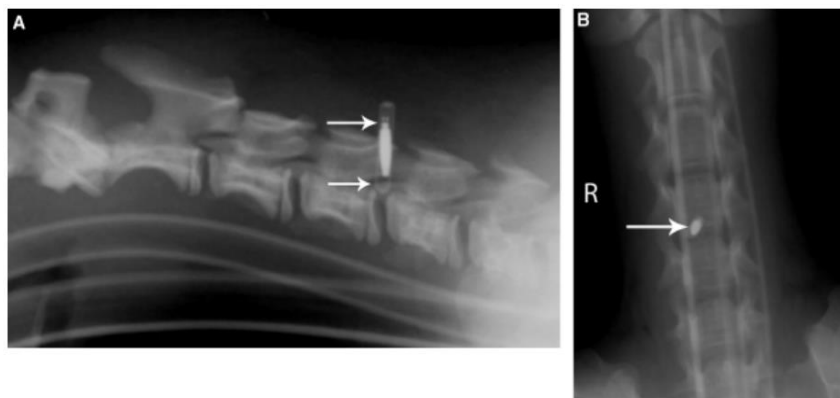
U Republici Hrvatskoj mikročipiranje životinja može provoditi samo ovlaštenu veterinar, a mikročip se aplicira parenteralno pod aseptičnim uvjetima u potkožje, s lijeve strane, u središnjem području vrata životinje (NN 72/2010). Ako veterinar prati propisane upute za mikročipiranje životinja (npr. mjesto i načina implantacije) ne bi trebalo doći do grešaka uzrokovanih provedbom samog postupka.

Od trenutka kada se mikročipiranje počelo svakodnevno provoditi, objavljeno je svega nekolicina slučajeva pogrešnih implantacija koje su dovele do pojave bolesti i onih koje su imale nepoželjan učinak kod životinja (JOSIPOVIĆ i sur., 2020.).

U svim do sada objavljenim slučajevima pogrešna implantacija mikročipa u pasa dovela je do ozljede kraljeznične moždine usljed apliciranja mikročipa u međukraljeznični kanal (PLATT i sur., 2007.; SMITH i FITZPATRICK, 2009.). U opisanim slučajevima životinje su odmah nakon aplikacije mikročipa prezentirale akutne neurološke simptome koji su se nakon kirurške intervencije povukli te su životinje uspješno izlječene.

U prikazu slučaja Hicks i sur. (2008.) navode kako je kod šteneta jorkširskog terijera starosti 4 mjeseca nakon aplikacije mikročipa došlo do prezentacije akutnih neuroloških simptoma kompatibilnih s lezijom kraljezničke moždine u segmentima C1–C5. Rendgenološki je

identificiran mikročip u vertebralnom kanalu u visini C4-C5. Nakon kirurškog uklanjanja mikročipa i postoperativne njege došlo je do povlačenja simptoma.



Slika 8. Desni lateralni (A) i dorzoventralni (B) rendgenski snimak psa; vidljiv je mikročip koji ulazi u vertebralni kanal kroz C4-C5 interarkuatni prostor (HICKS i sur., 2008.).

Kako navode Joslyn i sur. (2010.) jedini slučaj s prolongiranom ozljedom kralježničke moždine opisan je u trogodišnjeg psa, jorkširskog terijera kod kojeg su se javili znakovi progresivne hromosti prednje lijeve noge te ambulatorna tetrapareza 3 godine nakon mikročipiranja. Kod ovog pacijenta autori pretpostavljaju da je mikročip apliciran unutar interarkuatnog ligamenta C5-C6 i mišićja na mjestu kontakta s dorzalnom površinom kranijalne lijeve lamine C6. Nakon primarne stabilizacije te kirurškog uklanjanja mikročipa kod ovog psa došlo je do vraćanja lokomotorne funkcije uz povlačenje neuroloških deficita propriocepcije prednje lijeve i stražnjih nogu.

Bez obzira što se ekstremno rijetko događa intraspinalno postavljanje mikročipa i dalje ostaje ozbiljna komplikacija prilikom mikročipiranja na koju se treba pripaziti (SMITH i FITZPATRICK, 2009.).

2.4.4. Migracije mikročipa

U prethodno opisanim slučajevima, iako su evidentno rezultat pogreške pri aplikaciji mikročipa značaj možemo pripisati i migraciji mikročipa. Često dolazi do prestanka rada mikročipa zbog čega se prilikom njegovog očitavanja ne pronalazi mikročip.

Migracija mikročipova, iako je rijetka, i dalje je najčešća komplikacija povezana s implantacijom mikročipa. Regije lakta i ramena uobičajena su mjesta migracije mikročipova te njihovog pronalaska u malih životinja (SMITH i FITZPATRICK, 2009.).

Trenutno još uvijek nije poznat točan uzrok migracije mikročipova, ali se povezuje s tehnikom i mjestom aplikacije mikročipa te s pojavom tkivne reakcije koja dovodi do blagog upalnog odgovora i kontrakcije kapsule mikročipa (JANSEN i sur., 1999.).

Migracija mikročipova svakako je najčešća komplikacija čiji mehanizam nastanka je i dalje nepoznat, ali ne utječe bitno na zdravstveni status životinje (ŽAGER i sur., 2022.).

Josipović i sur. (2020.), u svom radu objašnjavaju da je jedini logični uzrok migracije mikročipova u pasa izostanak lokalne upalne reakcije prilikom i neposredno nakon aplikacije zbog čega ne dolazi do zadržavanja mikročipa u poziciji te posljedično tome dolazi do njegovog pomicanja.

Migracija mikročipova općenito gledano nije opasna po život pasa osim u slučajevima kada mikročip migrira u određena područja (krvne žile, zglobni prostor i sl.) gdje bi mogao prouzročiti daljnje ozljede (JOSIPOVIĆ i sur., 2020.).

Josipović i sur. (2020.) također navode da se usljed migracije mikročipa možemo susresti s problemom prilikom skeniranja predviđenog mjesta aplikacije u svrhu identifikacije životinje. U slučaju migracije čitač mikročipa ne prima signal od strane mikročipa te na zaslonu čitača ne dobivamo prikaz jedinstvenog broja. U takvim situacijama, preporučeno je čitačem detaljno preći cijelo tijelo životinje prilikom očitavanja mikročipa.

3. MATERIJALI I METODE

Za istraživanje izdana je suglasnost o etičkoj prihvatljivosti istraživanja Veterinarskog fakulteta Sveučilišta u Zagrebu, klasa: 640-01/19-17/16, ur. broj: 251-61-44-19-02, od 21. veljače 2019. godine.

3.1. Cilj istraživanja

Obzirom na oskudan broj podataka u literaturi, cilj provođenja ovoga istraživanja bio je analizirati:

1. Opće značajke migracije mikročipova u pasa
2. Predisponirajuće čimbenike (spol, dob, gojno stanje, veličina psa, pasmina)
3. Učestalost i lokalizaciju migracije mikročipova

3.2. Prikupljanje podataka

U svrhu ovog istraživanja podatci su dobiveni pregledom arhive Zavoda za rendgenologiju, ultrazvučnu dijagnostiku i fizikalnu terapiju Veterinarskog fakulteta Sveučilišta u Zagrebu nasumičnim izborom oko 1000 rendgenskih pretraga regije vrata kod pasa. Zavod raspolaže arhiviranom bazom podataka pohranjenih u softverskom DICOM sustavu, dok su iz ambulatnog Vef. protokola prikupljeni podatci o pasmini, spolu, dobi, veličini pasa te gojnom stanju.

Kod pretraženih pasa evidentirana je pozicija mikročipa u slučaju da je vidljiv prilikom rendgenskog snimanja pacijenta. Za slučaj da mikročip nije vidljiv u predviđenoj poziciji lijeve strane vrata, pregledavane su rendgenske snimke ostalih tjelesnih regija i bilježeno je mjesto migracije u trenutku snimanja. Za svaku pregledanu jedinku bilježen spol, dob, pasmina, tjelesna težina, odnosno tjelesna kondicija. Slučajevi životinja gdje nije bilo moguće odrediti poziciju mikročipa ili je neki od podataka o životinji (spol, dob, pasmina, tjelesna težina, gojno stanje) nedostajao isključeni su iz daljnjeg istraživanja.

3.3. Regije migracija mikročipova

Pri obradi podataka, regije migracija mikročipova podjeljena su u područja:

1. Dorzalna vratna regija - definirana je kao područje dorzalno od vratnih kralježaka, anatomske područje *ligamentum nuche*.

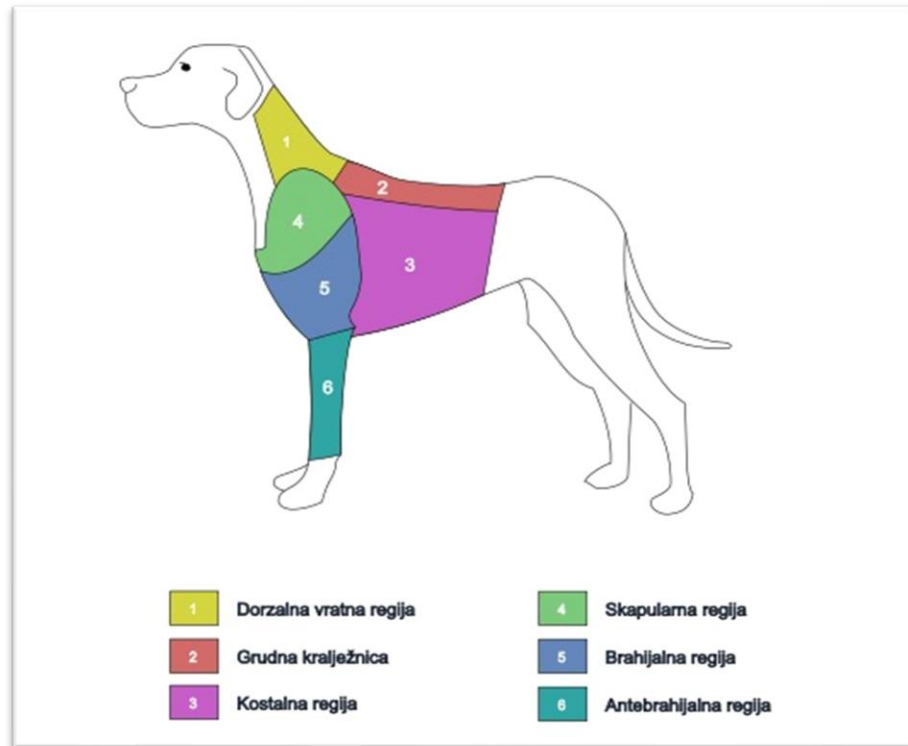
2. Regija grudne kralježnice - definirana je kao područje grudne kralježnice, do visine trinaestog grudnog kralješka i potkožnog mekog tkiva dorzalno od opisanog segmenta kralježnice.

3. Kostalna regija (prsni koš) - određena je kao područje rebrenog kaveza uključivo sa sternumom.

4. Skapularna regija (lopaticna regija) - definirana je kao anatomske područje pokriveno lopaticom. Distalno se skapularno područje proteže do visine zglobnog prostora skapulohumeralnog zgloba.

5. Brahijalna regija (nadraktična regija) - definirana je područjem nadraktične kosti, proksimalno od visine glave humerusa, distalno do visine zglobnog prostora lakatnog zgloba.

6. Antebrahijalna regija (podraktična regija) - definirana je od visine proksimalne epifize radijusa distalno do karpalnog zgloba.



Slika 9. Anatomski prikaz definiranih tjelesnih regija u kojima su uočene migracije mikročipova.
(Autorska slika.)

S obzirom na uobičajene pozicije snimanja vrata pektoralne i torakalne regije a vezano uz česta klinička stanja pasa nije bilo moguće određivati laterizaciju migracija mikročipa. Poznato je pravilno i propisano mikročipiranje u lijevu stranu vrata, stoga bi se aplikacija mikročipa u desnu stranu vrata smatrala stručnom pogreškom.

Prema tjelesnoj težini, a prateći zadane softverski određene granice prilikom odabira pretrage unutar DICOM Pacs sustava psi su podijeljeni u 3 skupine. Prvu skupinu čine životinje tjelesne težine 0,1 – 10 kg, u drugu skupinu uvrštene su životinje tjelesne težine 10,1 – 25 kg, a treću skupinu čine svi psi teži od 25,1 kg. Drugim riječima, psi su podijeljeni u 3 skupine određene kao mali psi, srednji psi te veliki i gigantski psi.

Veličinu pasa (tjelesna težina i gojno stanje) bilo je nužno uvrstiti u kriterij razlikovanja pasa obzirom na velik broj zastupljenih pasmina, ali i velik broj postotnog udijela križanaca. U ambulantnom protokolu nije uobičajeno navoditi kojem tipu odgovaraju psi križane pasmine te preostaje jedini kriterij njihove diferencijacije na osnovi veličine.

Prilikom pregleda arhive rendgenograma nasumično odabranih snimaka evidentirano je gojno stanje prema vidljivoj količini potkožnog masnog tkiva. Životinje su prema gojnom stanju svrstane unutar skupina prikazim u tablici 1.

Tablica 1. Prikaz broječanog označavanja pri procjeni gojnog stanja u pasa.

| Gojno stanje | Brojčana oznaka |
|-------------------------|-----------------|
| Kahektično gojno stanje | -1 |
| Lošije gojno stanje | 0 |
| Dobro gojno stanje | 1 |
| Vrlo dobro gojno stanje | 2 |
| Adipozno gojno stanje | 3 |

3.4. Obrada podataka

Prikupljeni podatci o spolu, dobi, pasmini, veličini odnosno tjelesnoj težini i položaju mikročipa statistički su obrađeni deskriptivnim metodama u računalnom programu MS office Excel 2016 (Microsoft Office Professional Plus 2019 Version 1808).

4. REZULTATI

4.1. Ukupna populacija pasa

U arhivi Zavoda za rendgenologiju, ultrazvučnu dijagnostiku i fizikalnu terapiju nasumičnim odabirom pregledano je 999 rendgenograma pasa sa snimljenom regijom vrata, odnosno očekivane pozicije mikročipa.

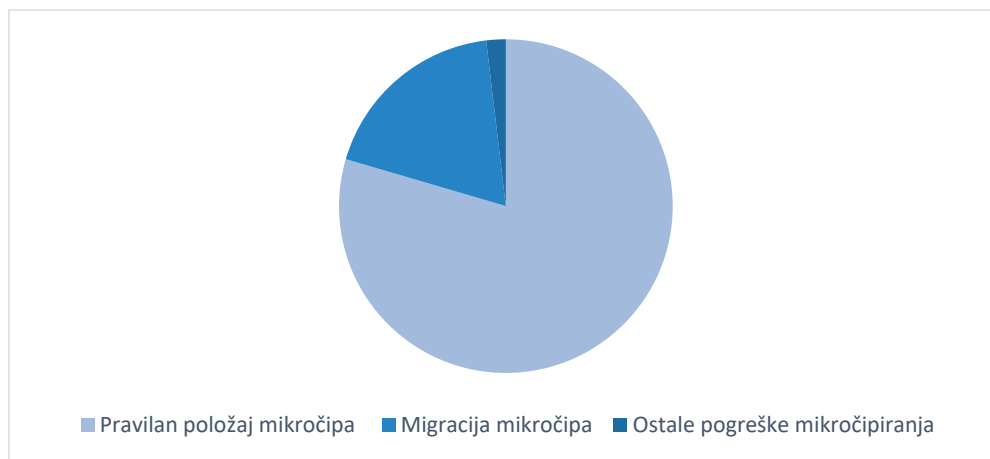
Po pregledu i evaluaciji rendgenskih pretraga kod 188 pasa uočena je migracija mikročipa, što znači da se od ukupnog broja pregledanih rendgenograma migracija mikročipa javila kod 18.8% pasa. Ostale pogreške koje se javljaju prilikom mikročipiranja uočene su kod 19 pasa (1.9%) od kojih je kod 1 psa uočen slomljen mikročip, kod 9 pasa starijih od 90 dana mikročip je nedostajao, a kod 9 pasa pronađena su 2 mikročipa što upućuje na nestručnu implantaciju mikročipa ili neaktivnost jednoga od njih.

Omjer između pasa kod kojih je pronađen pravilan položaj mikročipa naspram onih kod kojih je mikročip migrirao te ostale pogreške mikročipiranja prikazane su na tablici 2., a grafički u grafu 1.

Tablica 2. Prikaz broja mikročipova s urednim položajem na rendgenogramu u odnosu na migrirane mikročipove te ostale pogreške mikročipiranja.

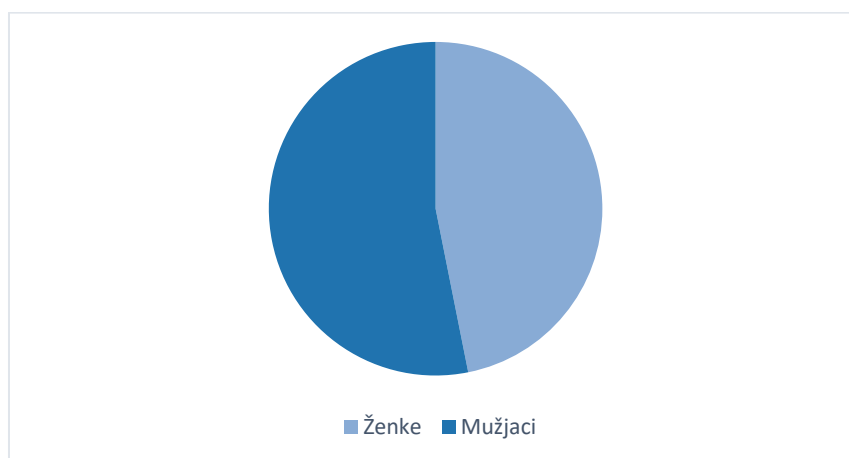
| | Broj pasa (N/%) [*] |
|--------------------------|------------------------------|
| Uredan položaj mikročipa | 801 (79,5%) |
| Migracija mikročipa | 188 (18,6%) |
| Pogreške mikročipiranja | 19 (1,9%) |

^{*}ubrojen je ukupan broj mikročipova, uključujući pse s više od jednog mikročipa

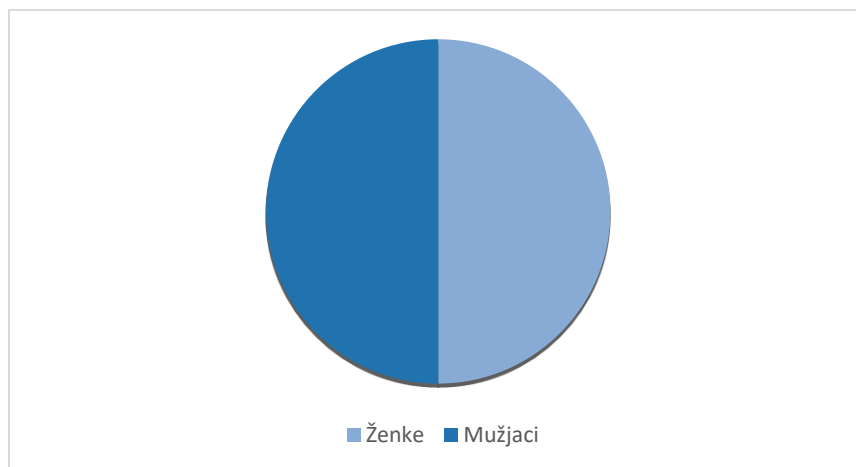


Graf 1. Prikaz pasa s urednim položajem mikročipa (79,5%) naspram pasa s migriranim mikročipom (18,6%) i ostalim pogreškama mikročipiranja (1,9%).

Od ukupnog broja pasa (999 pasa) kod kojih su pregledani rendgenogrami njih 468 su bile ženke (47,1%), a njih 528 mušjaci (52,9%). Od 801 psa kod kojih je prilikom pregleda rendgenograma uočen pravilan položaj mikročipa njih 374 su bile ženke (47,1%), a 424 pasa su bili mušjaci (52,9%). Od 188 pasa kod kojih je uočena migracija mikročipa njih 89 su bile ženke (47,3%), a 99 pasa su bili mušjaci (52,7%). Odnos mušjaka i ženki koji su imali pravilni položaj mikročipa prikazan je na grafu 2., a odnos mušjaka i ženki kod kojih je uočena migracija mikročipa prikazan je na grafu 3.



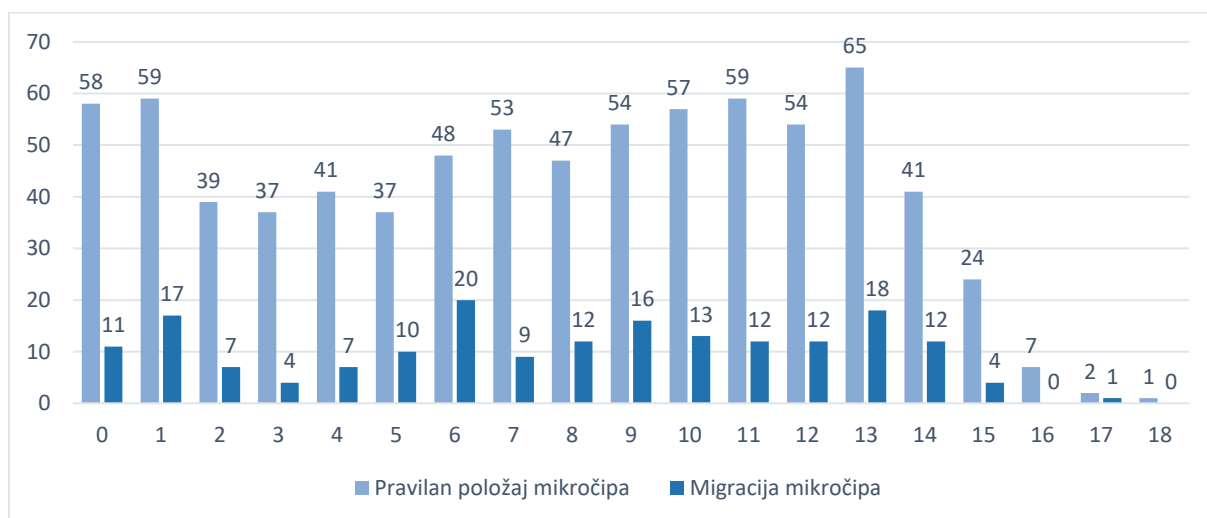
Graf 2. Odnos mušjaka i ženki s pravilnim položajem mikročipa.



Graf 3. Odnos mužjaka i ženki s uočenom migracijom mikročipa.

Najčešća prosječna dob pasa kod kojih je uočena migracija mikročipa je 6 godina starosti (20 pasa) dok je sam raspon dobi između < 1 godine (11 pasa) do 17 godina starosti (1 pas).

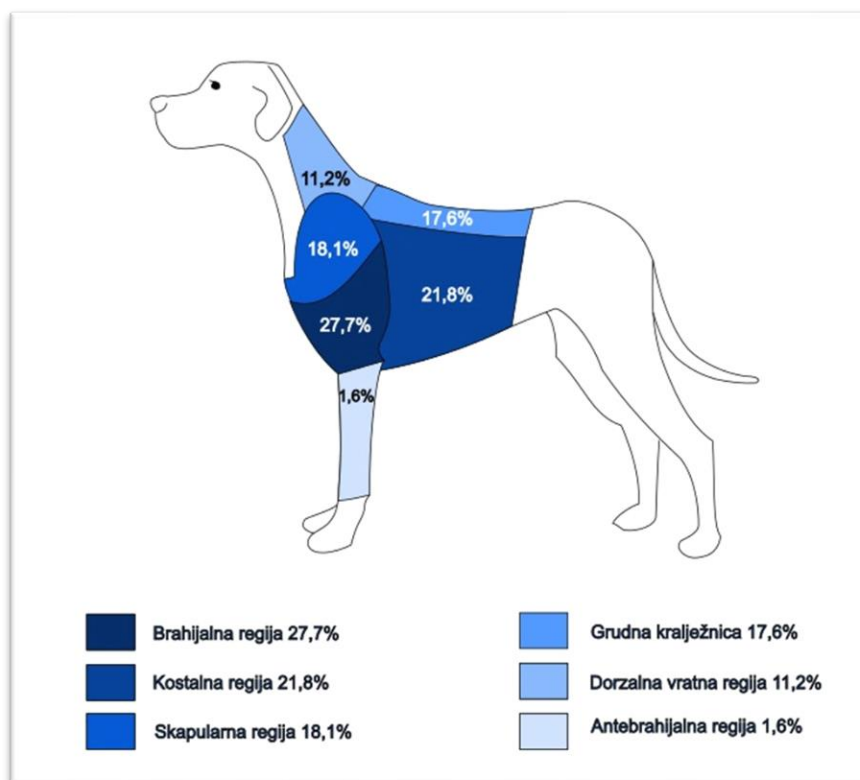
S druge strane, najčešća prosječna starost pasa kod kojeg je mikročip u pravilnom položaju je 13 godina (65 pasa) te je raspon godina između < 1 godine (58 pasa) do 18 godina starosti (1 pas). Prosječna dob psa s uočenom migracijom mikročipa iznosi 7,7 (+- 0,9) godina, dok prosječna dob psa s pravilnim položajem mikročipa iznosi 7,6 (+- 0,9) godina.



Graf 4. Prikaz broja pasa s pravilnim položajem mikročipa naspram broja pasa s migracijom mikročipa prema kriteriju dobi u godinama.

4.2. Analiza područja migracija

U svrhu istraživanja tjelesna područja migracije mikročipova podijeljena na dorzanu vratnu regiju, regiju grudne kralježnice, kostalnu regiju, skapularnu regiju, brahijalnu i antebrahijalnu regiju daju slijedeće rezultate. U dorzalnoj vratnoj regiji evidentirana je migracija mikročipa kod 21 psa (11,2%), kod 33 psa (17,6%) u regiji grudne kralježnice, kod 41 psa (21,8%) u kostalnoj regiji, kod 34 psa (18,1%) u skapularnoj regiji, kod 52 psa (27,7%) u brahijalnoj regiji te kod 3 psa (1,6%) u antebrahijalnoj regiji. Najveći broj migriranih čipova pronađeno je u brahijalnoj regiji (27,7%), a najmanje u antebrahijalnoj regiji (1,6%). Anatomski prikaz regija po učestalosti pronalaska migracije mikročipa vidljiv je na slici 9.

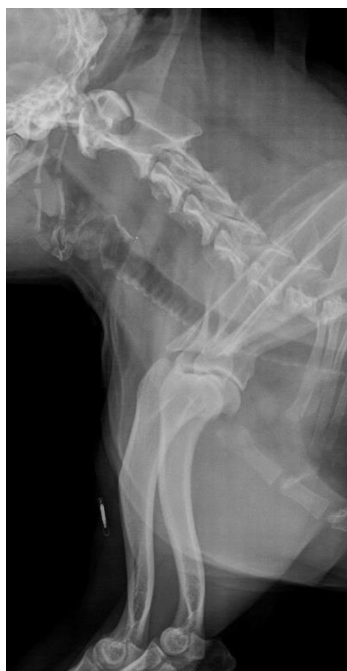

Slika 10. Slikovni prikaz anatomskih regija po učestalosti pronalaska migracije mikročipa.

(Autorska slika.)

Prosječna dob pasa s uočenom migracijom mikročipa nalazi se u rasponu od 5 do 8 godina starosti. Prosječna dob pasa kod kojih je migracija mikročipa uočena u dorzalnoj vratnoj regiji

iznosi 6,7 godina, u grudnoj kralježnici 7,8 godina, u kostalnoj regiji 8,2 godine, u skapularnoj regiji 8,0 godina, u brahijalnoj regiji 8,2 godine te u antebrahijalnoj regiji 5,7 godina. Najmanja prosječna dob pasa bila je kod pasa s migracijom mikročipa u antebrahijalnom području, a iznosi 5,7 godina. Za razliku od toga, najviša prosječna dob bila je kod pasa s migracijom u brahijalnu regiju i kostalnu regiju, a iznosi 8,2 godine.



Slika 11. Rendgenološki prikaz mikročipa u brahijalnoj regiji (migracija) (Izvor: *Arhiva Zavoda za rendgenologiju, ultrazvučnu dijagnostiku i fizikalnu terapiju, Veterinarski fakultet Zagreb*)

S obzirom na gojno stanje općenito najviše pasa s uočenom migracijom mikročipa bili su lošijeg gojnog stanja, a zatim dobrog gojnog stanja. Čak 25 pasa (48,1%) kod kojih je uočena migracija mikročipa u brahijalnom području bili su lošijeg gojnog stanja. S druge strane, 2 psa (66,7%) kod kojih je uočena migracija mikročipa u antebrahijalnom području bili su dobrog gojnog stanja. Broj pasa s obzirom na područje migracije, gojno stanje, prosječnu dob i spol prikazan je u tablici 3.

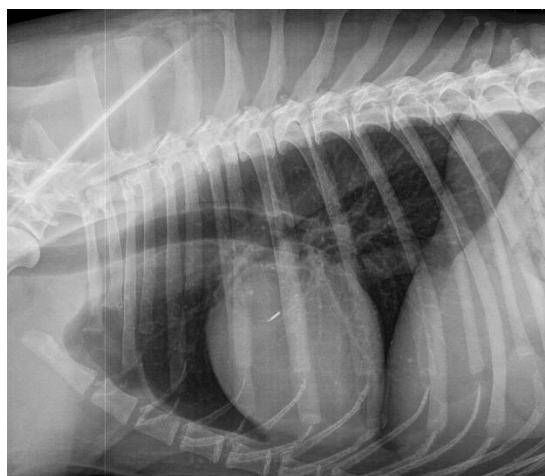
Tablica 3. Prikaz broja pasa unutar određenih skupina prema tjelesnim regijama, prikazan s obzirom na gojno stanje, dob i spol.

| Regija | Broj (N/%) | Gojno stanje % | Dob (godine) | Spol (N/%) |
|------------------------|------------|-----------------------------|--------------|--|
| Dorzalna vratna regija | 21 (11,2%) | Lošije gojno stanje (38,0%) | 6,7 | Mužjaci 14 (66,7%) Ženke 7 (33,3%) |
| Grudna kralježnica | 33 (17,6%) | Lošije gojno stanje (45,5%) | 7,8 | Mužjaci 21 (63,6%) Ženke 12 (36,4%) |
| Kostalna regija | 41 (21,8%) | Lošije gojno stanje (41,5%) | 8,2 | Mužjaci 20 (48,8%) Ženke 21 (51,2%) |
| Skapularna regija | 34 (18,1%) | Dobro gojno stanje (55,9%) | 8,0 | Mužjaci 15 (44,1%) Ženke 18 (52,9%) |
| Brahijalna regija | 52 (27,7%) | Lošije gojno stanje (48,1%) | 8,2 | Mužjaci 29 (55,8%) Ženke 23 (44,2%) |
| Antebrahijalna regija | 3 (1,6%) | Dobro gojno stanje (66,7%) | 5,7 | Mužjaci 2 (66,7%) Ženke 1 (33,3%) |

Od 188 pasa kod kojih je uočena migracija mikročipa prilikom pregleda rendgenograma najviše pasa bilo je lošijeg gojnog stanja (43,5%) dok je najmanje pasa bilo kahektičnog gojnog stanja (1,1%). S druge strane, od 801 psa kod kojih je uočen pravilan položaj mikročipa najviše pasa bilo je također lošijeg gojnog stanja (47,8%), a najmanje pasa bilo je kahektičnog gojnog stanja (1,0%).

Tablica 4. Prikaz gojnog stanja unutar skupina pasa kod kojih je uočena migracija mikročipa u odnosu na one s pravilnim položajem.

| Gojno stanje | Ukupan broj pasa (N) | Uočena migracija mikročipa (N/%) | Pravilan položaj mikročipa (N/%) |
|-------------------------|----------------------|----------------------------------|----------------------------------|
| Kahektično gojno stanje | 10 | 2 (20,0%) | 8 (80,0%) |
| Lošije gojno stanje | 463 | 80 (17,3%) | 383 (82,7%) |
| Dobro gojno stanje | 320 | 66 (20,6%) | 254 (79,4%) |
| Vrlo dobro gojno stanje | 152 | 27 (17,8%) | 125 (82,2%) |
| Adipozno gojno stanje | 35 | 8 (22,9%) | 27 (77,1%) |



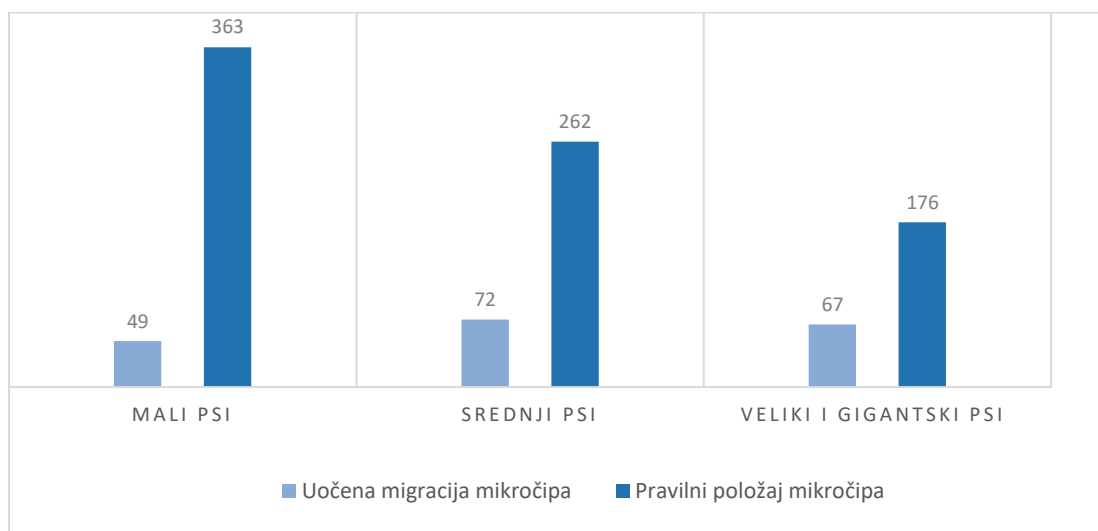
Slika 12. Rendgenski prikaz migracije mikročipa u područje kostalne regije (Izvor: *Arhiva Zavoda za rendgenologiju, ultrazvučnu dijagnostiku i fizikalnu terapiju, Veterinarski fakultet Zagreb*)

Što se tiče veličine pasa, kod onih kod kojih je uočena migracija najviše je bilo pasa srednje veličine (38,3%), a najmanje je bilo malih pasa (26,1%). Za razliku od njih, od 801 psa s pravilnim

položajem mikročipa najviše je bilo malih pasa (45,3%), a najmanje velikih i gigantskih pasa (22,0%). Broj pasa po veličini (mali psi, srednji psi, veliki i gigantski psi) s uočenom migracijom mikročipa u odnosu na broj pasa s pravilnim položajem mikročipa prikazan je u tablici 5 i grafu 5.

Tablica 5. Prikaz broja pasa po veličini (mali psi, srednji psi, veliki i gigantski psi) s uočenom migracijom mikročipa u odnosu na broj pasa s pravilnim položajem mikročipa.

| Velicina psa | Uočena migracija mikročipa (N/%) | Pravilan položaj mikročipa (N/%) |
|------------------------------------|----------------------------------|----------------------------------|
| Mali psi (0,1 – 10 kg) | 49 (26,1%) | 363 (45,3%) |
| Srednji psi (10,1 – 25 kg) | 72 (38,3%) | 262 (32,7%) |
| Veliki i gigantski psi (>25 kg) | 67 (35,6%) | 176 (22,0%) |



Graf 5. Prikaz broja (N) pasa po veličini (mali psi, srednji psi, veliki i gigantski psi) s uočenom migracijom mikročipa u odnosu na broj pasa s pravilnim položajem mikročipa.

Od 188 pasa kod kojih je došlo do migracije mikročipa 34,4% bili su psi križanih pasmina. Nakon križanih pasmina pasa idući po broju pasa s migracijom mikročipa po pasmini su bili labrador retriever i belgijski ovčar (5,9%), zatim njemački ovčar (3,7%), malteški psić (3,2%), pekinezer (3,2%) i francuski buldog (2,7%).

Pasmine s uočenom migracijom mikročipa koje se u ovom istraživanju pojavljuju samo jednom su: mali pudl, lhasa apso, dugodlaki jazavčar, švicarski planinski pas, njemački ptičar kd., argetinski pas, lagotto romagnolo, norfolk terijer, bulmastif, engleski koker španijel, velški korgi, foksterijer, doberman, vajmarski ptičar, alpski brak jazavčar, slovački čuvač, cane corso, jorkširski terijer, čiuvava, bigl, srednji gubičar, havanski psić, engleski seter, finski špic i akita inu.

Pasmine s pravilnim položajem mikročipa koje se u ovom istraživanju pojavljuju samo jednom su: koker španijel, afganistanski hrt, aljaški malamut, kavkaski ovčar, tibetski španijel, istarski gonič, erdel terijer, švicarski bijeli ovčar, australski svileni terijer, kerry blue terijer, irski crveni seter, njemački lovni terijer, puli, baset d'arfois, posavski gonič, kineski kukmasti pas, toy pudl, ravnodlaki retriever, španjolski vodeni pas, landezer, nizozemski ovčar, australski govedarski pas, bavarski planinski krvosljednik, argentinski pas, mali belgijski grifon, irski mekodlaki pšenični terijer, peruanski bezdlačni pas, hrvatski ovčar te njufaundlender

Tablica 6. Prikaz odnosa broja pasa (N/%) s migracijom mikročipa i onih s pravilnim položajem mikročipa po pasminama koje su zastupljene s dva ili više pasa.

| Pasmina | Uočena migracija mikročipa (N/%) | Pravilan položaj mikročipa (N/%) |
|--------------------|-------------------------------------|-------------------------------------|
| Križanac | 64 (34,4%) | 240 (30,0%) |
| Labrador retriever | 11 (5,9%) | 34 (4,2%) |
| Belgijski ovčar | 11 (5,9%) | 8 (1,0%) |
| Njemački ovčar | 7 (3,7%) | 8 (1,0%) |
| Malteški psić | 6 (3,2%) | 74 (9,2%) |
| Pekinezer | 6 (3,2%) | 26 (3,2%) |
| Francuski buldog | 5 (2,7%) | 15 (1,9%) |
| Mops | 4 (2,1%) | 24 (3,0%) |

| | | |
|-------------------------------|----------|-----------|
| Američki staford terijer | 4 (2,1%) | 9 (1,1%) |
| Gubičar patuljasti | 3 (1,6%) | 9 (1,1%) |
| Bernski planinski pas | 3 (1,6%) | 3 (0,4%) |
| Shitzu | 3 (1,6%) | 33 (4,1%) |
| Jazavčar k.d. | 3 (1,6%) | 5 (0,6%) |
| Graničarski koli | 3 (1,6%) | 10 (1,2%) |
| Samojed | 3 (1,6%) | 8 (1,0%) |
| Bostonski terijer | 3 (1,6%) | 2 (0,2%) |
| Patuljasti pinč | 3 (1,6%) | 15 (1,9%) |
| Zlatni retriver | 2 (1%) | 23 (2,9%) |
| Dalmatinski pas | 2 (1%) | 1 (0,1%) |
| Bretonjski epanjel | 2 (1%) | 3 (0,4%) |
| Bišon kovrčavi | 2 (1%) | 6 (0,7%) |
| Kavalir king Charles španijel | 2 (1%) | 23 (2,9%) |
| Parson Jack Russel terijer | 2 (1%) | 12 (1,5%) |
| Pitbul terijer | 2 (1%) | 0 |
| Zapadnoškotski terijer | 2 (1%) | 20 (2,5%) |
| Foksterijer o.d. | 2 (1%) | 0 |
| Rodezijski Ridgeback | 2 (1%) | 0 |

**Križanac – označava sve pse križanih pasmina i mješanaca*

5. RASPRAVA

U nedostatku literaturnih navoda koji bi se bavili temom učestalosti i lokalizacije migracija mikročipova za označavanje u pasa, samostalno je osmišljen plan retrogradnog istraživanja metodom jasne vidljivosti mikročipova (rendgenskim snimanjem), a koji zadovoljava etičke standarde. Drugim riječima, rendgensko snimanje životinja u svrhu praćenja položaja mikročipa sa stajališta zaštite od ionizirajućeg zračenja nije moguće.

Osnovna pretpostavka istraživanja bila je kako će postojati čimbenici koji bi mogli utjecati na migraciju mikročipa po implantaciji, odnosno učestalija migracija s protokom vremena od označavanja mikročipom.

Laterizacija migracija mikročipova iz objektivnih razloga nije razmatrana. Smatramo kako bi samim mehanizmom migracije mikročipa bilo za očekivati veću pojavnost migracije u regije lijeve strane tijela. Budući da su korištene dostupne rendgenološke pretrage, a nisu ciljano snimani pacijenti za utvrđivanje moguće migracije čipa, u nedostatku potpunih seriograma svih kranijalnih tjelesnih regija laterizacija migracije nije određivana.

Utvrđena je učestalost migracija mikročipova za označavanje kod pasa u postotku od 18,6%, što obzirom na svrhu i obvezu mikročipiranja smatramo značajnim brojem životinja. Nedostatak vidljiv u metodologiji istraživanja jest trenutno stanje položaja mikročipa. Isto bi značilo da možda trenutna pozicija mikročipa nije konačna, odnosno da nastavlja migraciju.

U spolnoj distribuciji nisu uočene statistički značajne razlike među spolovima. Odnos mužjaka i ženki gotovo je istovjetan u obje skupine pasa. Rezultat je očekivan, jer je teško utvrditi vezu između ova dva čimbenika.

Dobna distribucija ne pokazuje statistički značajne razlike među skupinama, iako bi bilo za pretpostaviti da će kod starijih životinja migracije biti češća pojava s obzirom na vremenski period raspoloživ za migraciju čipa.

Pretpostavka da će moguće dobro i vrlo dobro gojno stanje potencirati migracije mikročipa, zbog količine potkožnog masnog tkiva također nije dokazana kao različita unutar skupina.

Raspored migracija unutar regija dokazuje mogućnost znatne migracije mikročipa, što valja uzimati u obzir, kod pasa, posebice velikih pasmina, ako je poznato da mikročip po aktivaciji šalje

radiofrekvenciju na udaljenosti od 12 cm. Prema učestalosti najčešća regija migracije definirana je kao brahijalna regija. Sklonost migraciji u spomenutu regiju nema osnove, osim što je anatomska regija vrlo blizu mjesta propisane aplikacije mikročipa. Treba uzeti u obzir i pasminske varijacije odnosno pasmine pasa sa vrlo kratkim vratom kod kojih neznatna migracije može uzrokovati nalaz mikročipa u brahijalnoj regiji. Migracija mikročipova u područje ramenog i lakatnog zgloba (brahijalna regija) u skladu je s dosada poznatim podacima (JANSEN i sur., 1999.).

Utjecaj pasmina na migracije mikročipa pokazuje, također, očekivanu distribuciju. Najzastupljenija su skupina križanci, no nakon toga prema učestalosti slijede labrador retriever, belgijski ovčar, njemački ovčar pa malteški psić, s time da u ukupnoj populaciji pronađenih pasa pojedine pasmine dolazimo do rezultata znatne učestalosti u pasmina belgijski ovčar i njemački ovčar. Za pretpostaviti je da osim veličine pasmina (velike pasmine) čimbenik koji bi mogao utjecati na migracije može biti i brzi rast u ranoj fazi rasta i razvoja kod većih pasmina pasa (do dobi od godine dana), ali i karakter pasmina (hiperaktivnost ili radna namjena).

Iako rezultati usporedbe svojstava skupina pasa sa migracijom i urednom pozicijom mikročipova ne pokazuju statistički značajne razlike po mnogim kriterijima, smatramo ovo istraživanje znatnim doprinosom u uvid u učestalost i mogućnosti migracija čipova u pasa, a posebice stoga što isti podaci dosada nisu bili dostupni na lokalnoj, ali ni globalnoj razini.

6. LITERATURA

1. ANONIMUS (2010.): Pravilnik o označavanju pasa. Narodne novine, br. 162/2003.
2. ANONNIMUS (2019.): Lysacan – korisničke upute. Ministarstvo poljoprivrede. https://vcp.mps.hr/lys/img/Lysacan_upute_veterinar.pdf (pristupano 03.12.2023.)
3. GERBER, M. I., A. M. SWINKER, W. B. STANIAR, J. R. WERNER, E. A. JADRZEJEWSKI, A. L. MARCINA (2012.): Health factors associated with microchip insertion in horses. *J. Equine Vet. Sci.* 32, 177-182.
4. HICKS, D. G., & BAGLEY, R. S. (2008.): Imaging diagnosis—spinal injury following aberrant microchip implantation. *Vet. Rad. Ultrasound.* 49, 152–153.
5. HOGWERF, P., K. VAN 'T KLOOSTER (2003.): ISO WG3 summary on the evolution of microchip technology for companion animals. WSAVA. doi: https://www.wsava.org/WSAVA/media/PDF_old/ISO-a-Brief-Historical-Overview.pdf (pristupano: 03.12.2023.)
6. JANSEN, J. A., J. P. C. M. VAN DER WAERDEN, R. H. GWALTER, S. A. B. VAN ROOY (1999): Biological and migrational characteristics of transponders implanted into beagle dogs. *Vet. Rec.* 145, 329-333.
7. JOSIPOVIĆ, T., H. CAPAK, L. CIGLAR, K. MARTINKOVIĆ (2020.): Mikročipiranje životinja i mogući neželjeni učinci u veterinarskoj medicini. *Vet. St.* 51, 325-333.
8. JOSLYN, S. K., P. G. WITTE, H. W. SCOTT (2010.): Delayed spinal cord injury following microchip placement in a dog. *Vet. Comp. Orthop. Traumatol.* 3, 214-217.
9. KANGARLU, A., P. M. L. ROBITAILLE (2000.): Biological effects and health implications in magnetic resonance imaging. *Concept. Magnetic Res.* 12, 321-359.
10. LINDER, M., S. HUTHER, M. REINACHER (2009.): In vivo reactions in mice and in vitro reactions in feline cells LINDER to implantable microchip transponders with different surface materials. *Vet. Rec.* 165, 45-50.

11. PLATT, S., L. WIECZOREK, R. DENNIS, A. DESTEFANI (2007.): Spinal cord injury resulting from incorrect microchip placement in a cat. *J. Feline Med. Surg.* 9, 157-160.
12. RAZVI, R., P. A. PARA, S. GANGULY (2016.): Implantation of Microchip in Animals: A Review. *Int. J. Phar. & Biomed. Res.* 3, 19-20.
13. SAITO, M., S. ONO, H. KAYANUMA, M. HONNAMI, M. MUTO, Y. UNE (2010.): Evaluation of the Susceptibility Artifacts and Tissue Injury Caused by Implanted Microchips in Dogs on 1.5 T Magnetic Resonance Imaging. *J. Vet. Med. Sci.* 72, 575-581.
14. SHELLOCK, F. G., J. V. CRUES (2004.): MR procedures: biologic effects, safety, and patient care. *Radiology* 232, 635-652.
15. SMITH, T. J., N. FITZPATRICK (2009.): Surgical removal of a microchip from a puppy's spinal canal. *Vet. Comp. Orthop. Traumatol.* 22, 63-65.
16. SUH, J. S., E. K. JEONG, K. H. SHIN, J. H. CHO, J. B. NA, D. H. KIM, C. D. HAN (1998.): Minimizing artifacts caused by metallic implants at MR imaging: experimental and clinical studies. *Am. J. Roentgenol.* 171, 1207-1213.
17. TAIRA, T., T. FUJINAJA, K. TAMURA, M. IZUMO, H. ITOH, N. TSUNODA, K. YAMASHITA, M. OKUMURA, S. MIZUNO (1992.): Isolation and characterization of alpha-1-acid glycoprotein from horses, and its evaluation as an acute-phase reactive protein in horses. *Am. J. Vet. Res.* 53, 961-965
18. VASCELLARI, M., E. MELCHIOTTI, F. MUTINELLI (2006.): Fibrosarcoma with typical features of postinjection sarcoma at site of microchip implant in a dog: histologic and immunohistochemical study. *Vet. Pathol.* 43, 545-548.
19. VASCELLARI, M., F. MUTINELLI, R. COSSETTINI, E. ALTINIER (2004.): Liposarcoma at the site of an implanted microchip in a dog. *Vet. J.* 168, 188-190.
20. ŽAGER, L., N. ŠKILJAN, H. ŠIPOŠ, L. GRGANOVIĆ, A. KRALJEVIĆ, H. CAPAK (2022.): Pogreške vezane uz označavanje pasa mikročipom/ Mistakes related to microchipping of dogs. 2. međunarodna studentska GREEN konferencija/2nd International Students' GREEN Conference (ISC GREEN 2022), Osijek, 132-133.

7. SAŽETAK

Lucija Žager:

Značajke migracije mikročipova za označavanje pasa

Implantacija mikročipova kod kućnih ljubimaca u današnje vrijeme je najčešće korištena, najosjetljivija i najspecifičnija metoda označavanja i identifikacije. Mikročip je pasivni elektronički uređaj koji nakon skeniranja šalje signal čitaču mikročipa na čijem se ekranu zatim pojavljuje jedinstveni 15-znamenasti broj. U Republici Hrvatskoj zakonom je propisano mikročipiranje svih pasa u dobi od 3 mjeseca, a mikročip se mora aplicirati u lijevu stranu vrata, u potkožje. Neke zabilježene nuspojave koje se mogu javiti prilikom implantacije mikročipa su: nestručna implantacija, nastanak novotvorevina, mikročipiranje s više mikročipova, prestanak rada mikročipa i njegovo oštećenje te migracija mikročipa. U ovom istraživanju provedena je analiza dostupnih podataka o migraciji mikročipova. Analizom podataka 999 slučajeva, pronađeno je 188 (18,6%) pasa sa migracijom mikročipa. Najzastupljenija regija migracije je antebrahijalna regija, s učestalošću od 27,7%, dok je najmanje migracija zabilježeno u antebrahijalnu regiju (1,6%). Pasmine sa većom učestalošću bile su belgijski ovčar malinois i njemački ovčar. S obzirom na spol, dob, veličinu pasa i gojno stanje dobiveni su rezultati koji ne pokazuju značajne razlike između skupina. Dobiveni rezultati u skladu su s dosada poznatim oskudnim podacima. Iako rezultati ne pokazuju statistički značajne razlike po mnogim kriterijima, smatramo ovo istraživanje znatnim doprinosom u uvid u učestalost i mogućnosti migracija čipova u pasa.

Ključne riječi: mikročip, označavanje mikročipom, migracije čipa, pas

8. SUMMARY

Lucija Žager:

Features of the microchip's migration in dogs

Implantation of microchips in pet animals nowadays is the most commonly used, most sensitive and most specific method of marking and identification. A microchip is a passive electronic device that, after scanning, sends a signal to the microchip reader, whose displays a unique 15-digit number code. In the Republic of Croatia, the law requires microchipping of all dogs at the age of 3 months, and the microchip should be applied to the left side of the neck, under the skin. Some recorded side effects that may occur during microchip implantation are: unprofessional implantation, formation of neoplasms, microchipping with multiple microchips, microchip failure and damage, and microchip migration. In this research, an analysis of the available data on the migration of microchips was carried out. By analyzing the data of 999 cases, 188 (18.6%) dogs with microchip migration were found. The most common region of migration is the antebrachial region, with a frequency of 27.7%, while the least amount of migration was recorded in the antebrachial region (1.6%). The breeds with a higher frequency were the Belgian Malinois and the German Shepherd. Regarding to the sex, age, size of the dogs and body conditions, the results showed no significant differences between the groups. The obtained results are in accordance with the data known so far. Although the results do not show statistically significant differences according to many criteria, we consider this research a significant contribution to insight into the frequency and possibilities of chip migration in dogs.

Key words: microchip, microchipping, chip migration, dog

9. ŽIVOTOPIS

Rođena sam 18. prosinca 1997. godine u Požegi. Po završetku Katoličke gimnazije s pravom javnosti u Požegi 2016. godine upisujem Veterinarski fakultet Sveučilišta u Zagrebu. Tokom studija volontirala sam na Zavodu za mikrobiologiju i zarazne bolesti s klinikom u periodu od 2020. do 2023. godine te sam redovito sudjelovala u raznim kongresima i radionicama od kojih bih izdvojila: 8. Hrvatski kongres veterinarara male prakse, 2nd International Students „GREEN Conference“, tečaj trajne izobrazbe: “Afrička svinjska kuga u divljih svinja” te PLAVI PROJEKT – doprinos razvoju programa društveno korisnog učenja na Veterinarskom fakultetu, Sveučilišta u Zagrebu i drugi.