

# Retrospektivna analiza biopsiranih uzoraka želuca i crijeva pasa

---

**Piplica, Aneta**

**Master's thesis / Diplomski rad**

**2018**

*Degree Grantor / Ustanova koja je dodijelila akademski / stručni stupanj:* **University of Zagreb, Faculty of Veterinary Medicine / Sveučilište u Zagrebu, Veterinarski fakultet**

*Permanent link / Trajna poveznica:* <https://um.nsk.hr/um:nbn:hr:178:358777>

*Rights / Prava:* [In copyright](#) / [Zaštićeno autorskim pravom.](#)

*Download date / Datum preuzimanja:* **2024-07-19**



*Repository / Repozitorij:*

[Repository of Faculty of Veterinary Medicine -  
Repository of PHD, master's thesis](#)



**SVEUČILIŠTE U ZAGREBU**  
**VETERINARSKI FAKULTET**

Aneta Piplica

**Retrospektivna analiza biopsiranih uzoraka**

**želudca i crijeva pasa**

Diplomski rad

Zagreb, 2018.

VETERINARSKI FAKULTET SVEUČILIŠTA U ZAGREBU

ZAVOD ZA VETERINARSKU PATOLOGIJU

Predstojnik Zavoda za veterinarsku patologiju:

Izv. prof. dr. sc. Marko Hohšteter, dr.med.vet.

Mentor: Izv. prof. dr. sc. Marko Hohšteter

Izv. prof. dr. sc. Andrea Gudan Kurilj, DECVP

Članovi povjerenstva za obranu diplomskog rada:

1. Prof. dr. sc. Branka Artuković

2. Izv. prof. dr. sc. Andrea Gudan Kurilj, DECVP

3. Izv. prof. dr. sc. Marko Hohšteter

## *Zahvala*

*Zahvaljujem mentoru izv. prof. dr. sc. Marku Hohšteteru na pomoći, vodstvu, strpljenju i uloženom trudu pri izradi ovog diplomskog rada, izv. prof. dr. sc. Andrei Gudan Kurilj, laborantici Sanji Džaji na pomoći te ostalim zaposlenicima Zavoda za veterinarsku patologiju.*

*Zahvaljujem se svojim prijateljima i kolegama na podršci i razumijevanju tijekom studiranja. Posebno hvala majki Zorici, ocu Željku, braći Marku i Kreši, Ireni i Nikolini, oni su bili najveća podrška i oslonac tijekom mog studija. Hvala vam!*

## SADRŽAJ

1.	Uvod.....	3
2.	Pregled rada dosadašnjih istraživanja.....	5
2.1.	Građa i funkcija probavnog sustava.....	5
2.2.	Histologija probavnog sustava (tanko i debelo crijevo).....	5
2.3.	Limfom u pasa.....	6
2.3.1.	Alimrntarni limfom.....	8
2.4.	Upalna bolest crijeva.....	12
2.5.	Imunohistokemijska pretraga.....	17
2.5.1.	Imunohistokemijski biljezi.....	18
3.	Materijali i metode.....	19
3.1.	Uzorkovanje želuca i crijeva.....	19
3.2.	Histopatološka analiza.....	19
3.3.	Imunohistokemijska pretraga.....	19
3.3.1.	Korišteni reagensi.....	19
3.3.2.	Postupak imunohistokemijske pretrage.....	20
3.3.3.	Procijenjivanje imunohistokemijske pretrage.....	20
3.3.4.	Statistička obrada.....	21
4.	Rezultati.....	22
4.1.	Utvrđena pasminska, dobna i spolna distribucija.....	22
4.2.	Rezultati histopatološke pretrage.....	22
4.3.	Razultati imunohistokemijske pretrage.....	24
5.	Rasprava.....	29
5.1.	Pasminska, dobna i spolna distribucija.....	29
5.2.	Imunohistokemijska pretraga.....	29
6.	Zaključci.....	32
7.	Literatura.....	33
8.	Sažetak.....	35
9.	<i>Summary</i> .....	36
10.	Životopis.....	37

## POPIS PRILOGA

### SLIKE

<b>Slika 1.</b>	Limfom, želudac, pas, HE x 20.....	23
<b>Slika 2.</b>	Upalna bolest crijeva, duodenum, pas, HE x 20.....	23
<b>Slika 3.</b>	Suspektni limfom/upalna bolest crijeva, duodenum, pas, HE x 20.....	24
<b>Slika 4.</b>	Limfom, želudac, pas, dominantno (80%) CD79 pozitivne stanice, CD79, IHC x 20.....	25
<b>Slika 5.</b>	Upalna bolest crijeva, duodenum, pas, heterogena populacija limfocita, oko 60% CD3 pozitivnih stanica, CD3, IHC x 20.....	26
<b>Slika 6.</b>	Limfom, kolon, pas dominantno (80%) CD3 pozitivne stanice, CD3, IHC x 40.....	26

### GRAFIKONI

<b>Grafikon 1.</b>	Učestalost tipa limfoma prema ekspresiji pozitivnih stanica na CD3 i CD79 biljege.....	25
--------------------	--	----

### TABLICE

<b>Tablica 1.</b>	Prikaz rezultata histopatološke i imunohistokemijske pretrage.....	27
-------------------	--	----

## 1. UVOD

Probavni sustav pasa cjelokupno promatramo kao dugačku cijev koja je složene građe i ima vrlo bitnu funkcionalnu važnost u organizmu (McGAVIN i ZACHARY, 2008.). Sustav probavnih organa sastavljen je od dva dijela: 1. probavni kanal, koji se sastoji od cjevastih organa različite duljine i različitog promjera (usta, ždrijelo, jednjak, želudac, tanko crijevo, debelo crijevo, rektum), 2. žljezdani organi: slinovnice, jetra i gušterača koje izlučuju svoje sekrete u probavni sustav (GUYTON i HALL, 2012.). Funkcija je probava i razgradnja velikih hranjivih molekula u manje i jednostavnije koje se resorbiraju kroz stijenkiju crijeva i putem limfe i krvotoka transportiraju u organizmu. Svaki od organa probavnog sustava ima vlastitu funkciju, a zajedno služe probavi i resorpciji hrane (McGAVIN i ZACHARY, 2008.). Isto tako probavni sustav je izložen raznim patološkim promjenama i oboljenjima.

Alimentarni limfom i upalna bolest crijeva su poremećaji probavnog sustava koji se klinički gotovo jednako očituju, a uzrokuju perzistentne ili intermitentne gastrointestinalne kliničke znakove kao što su proljev, povraćanje, gubitak tjelesne težine u pasa te hematološke i biokemijske promjene. Klinički, dijagnostički i histopatološki ove dvije bolesti je često teško razlikovati (WILLIARD, 2012.). U svakodnevnoj dijagnostici se uzimaju endoskopski biopsijski uzorci sluznice želuca i crijeva te tijekom kirurških zahvata i rutinskih obdukcija, nakon čega se uzorci primjereno obrađuju (COONS i sur., 1942.). Imunohistokemija i lančana reakcija polimerazom (PCR) za antigen receptorsko preuređivanje (PARR) u kombinaciji sa histopatologijom omogućavaju nam da s velikom točnošću razlučimo upalnu bolest crijeva od limfoma (MIURA i sur., 2004.). Alimentarni limfom uglavnom je podrijetla T- limfocita lokaliziran u duodenumu i jejunumu, dok je u želucu podrijetla B- limfocita, a upalnu bolest crijeva karakterizira infiltracija B- limfocita vrlo često mješovita sa T- limfocitima i ostalim imunostanicama (MEUTEN, 2017.). CD biljezi predstavljaju sustav membranskih molekula na imunostanicama (DAY i SCHULTZ, 2011.). U staničnoj imunologiji je poznato da T- limfociti ekspimiraju CD3 biljege, a B- limfociti CD79 (a i b) biljege (DAY i SCHULTZ, 2011.). Koristeći ove biljege u imunohistokemiji moguće je utvrditi ekspresiju određenih antigena u stanicama i tkivima i utvrditi podrijetlo imunostanica i patološke promjene zahvaćenog tkiva.

Cilj ovog rada bio je na temelju endoskopski i kirurški biopsiranih uzoraka sluznice želuca i crijeva pasa iz arhive Zavoda za veterinarsku patologiju Veterinarskog fakulteta istražiti učestalost i tipove patoloških promjena i eventualnu ekspresiju pojedinih

imunohistokemijskih biljega. Pomoću imunohistokemijske pretrage i na temelju dobivenih rezultata pokušali smo dovesti u korelaciju ekspresiju pojedinih biljega s određenim patološkim promjenama. Pozornost je stavljena na dvije patohistološki vrlo slične bolesti, alimentarni limfom i upalnu bolest crijeva u pasa. Također se nastojalo utvrditi povezanost pojedinih lezija ovisno o pasmini, dobi i spolu pasa. Svrha ovog istraživanja je olakšavanje postavljanja dijagnoze i prognoze za životinje s bolestima probavnog sustava koje su prema današnjoj literaturi vrlo učestale.



## 2. PREGLED DOSADAŠNJIH ISTRAŽIVANJA

### 2.1. Građa i funkcija probavnog sustava

Želudac pasa jednostavne je građe, mišićno-žljezdani je organ i nastavlja se na jednjak te ga povezuje sa duodenumom (McGAVIN i ZACHARY, 2008.). U prednjem dijelu želuca luči se želučana kiselina i pepsin, a u piloričnom dijelu luče se sluz i gastrin, između ostalog. U želucu se nalazi i bakterijska mikroflora koja je urođena. Uloga enzima i sekreta želučanih žlijezda je enzimatska i hidrolitička razgradnja hrane. Sluz koju luče želučane stanice ima ulogu sprječavanja autodigestije i prekomjernog rasta bakterija. Osim sluzi, obrambeni mehanizam želuca čine njegova motilnost, prostaglandini, bikarbonati, sekretorni imunoglobulini A (IgA), TGF $\alpha$ , EGF te iznimno kiseli pH želuca. Za normalnu funkciju bitna je prokrvljenost želuca i neoštećene epitelne stanice (McGAVIN i ZACHARY, 2008.).

Na želudac se nastavlja crijevo, a čine ga tanko crijevo te debelo crijevo. Tanko crijevo se anatomski sastoji od tri dijela i to su duodenum, jejunum i ileum. Debelo crijevo se također sastoji od tri dijela i to cekuma, kolona i rektuma (KONIG i LIEBICH, 2009.). Funkcija crijeva je uz djelovanje enzima, bakterijske mikroflore i dodatnih sekreta razgradnja hrane koja se nastavlja na procese koji su započeli u želucu. U crijevu se odvijaju procesi apsorpcije, reapsorpcije i izlučivanja otpadnih i toksičnih produkata (GUYTON i HALL, 2012.). Nakon enzimatske i hidrolitičke razgradnje makromolekula na mikromolekule te za apsorpciju svih tvari potrebna je velika površina crijeva što je omogućeno stvaranjem brojnih zavoja crijeva i histološkom građu crijeвне sluznice (KOZARIĆ, 1997.).

### 2.2. Histologija probavnog sustava (tanko i debelo crijevo)

S obzirom na bitnu funkciju probavnog sustava histološka građa je vrlo specifična. Probavni sustav je jedna zatvorena cijev koju iznutra prema van čine četiri sloja, a to su: sluznica (*tunica mucosa*) koju čine epitel (*lamina epithelialis mucosae*), vezivnotkivni dio sluznice (*lamina propria*) i mišićni dio sluznice (*lamina muscularis mucosae*); podsluznica

(*tunica submucosae*), zatim mišićnica (*tunica muscularis*) koja se sastoji od unutrašnjeg kružnog i vanjskog uzdužnog mišićnog sloja; vanjski sloj probavne crijevi čini *tunica serosa*, a na nekim mjestima i *tunica adventitia* (KOZARIĆ, 1997.).

Sluznica tankog crijeva prekrivena je mnogobrojnim resicama čime se povećava apsorptivna površina, a čine ju dva tipa stanica. U najvećem broju su pokrovne prizmatične stanice prekrivene mikrovilima, a čine ih enterociti koji apsorbiraju vodu i elektrolite. Između njih nalaze se jednostanične, vrčaste stanice koje mogu biti ispunjene mukoznim sekretom ili prazne. U lamini propriji crijeva nalaze se *glandulae intestinales*, Lieberkühnovne kripte, a oko žlijezda se nalaze brojna vezivnotkivna vlakna i limfociti, tu se nalaze i enteroendokrine stanice koje luče probavne hormone, Panethove stanice koje luče antimikrobne tvari te matične stanice. U ileumu se u *lamini submucosi* nalaze nakupine limfatičnog tkiva, Peyerove ploče koje se protežu i *laminu propriu* i u crijevne resice. Na površini resica u koje se proteže limfatično tkivo nalaze se tzv. M stanice čija je funkcija prezentacija antigena limfocitima smještenim u lamini propriji (KOZARIĆ, 1997.).

Sluznica debelog crijeva je uzdužno naborana, histološki građena kao i tanko crijevo dok je najbitnija razlika što u debelom crijevu nema crijevnih resica. Bitna razlika je i što se u lamini propriji nalazi mnogo više vrčastih stanica, a u podsluznici limfni čvorići (KOZARIĆ, 1997.).

### **2.3. Limfom u pasa**

Pseći maligni limfom progresivna je i fatalna bolest uzrokovana malignim povećanjem limfoidnih stanica (GIEGER, 2011.). Najčešće nastaje iz organiziranog limfoidnog tkiva kao što su koštana srž, timus, limfni čvorovi i slezena. Osim tih primarnih i sekundarnih limfoidnih organa, uključuje i ektranodalna mjesta, a to su koža, oči, središnji živčani sustav, testisi i kosti (McGAVIN i ZACHARY, 2008.). Limfom je najčešća hematopoetska neoplazija u pasa, bolest je tipična za pse srednje i starije dobi, međutim etiologija još nije u potpunosti razjašnjena (McGAVIN i ZACHARY, 2008.). Limfomi se razlikuju prema anatomskoj lokaciji: multicentrični, alimentarni, medijastinalni odnosno timički limfom i kutani limfom. Prema imunofenotipu razlikujemo limfome podrijetla B-limfocita i T-limfocita te non-B i non-T limfome, prema staničnoj morfologiji što uključuje veličinu,

nuklearna obilježja, udio mitozu, histološki uzorak koji može biti difuzan ili nodularan te biološko ponašanje tumora od niskog stupnja (indolentni tumori) do visokog stupnja (agresivni tumori) (GEIGER, 2011.). Svjetska zdravstvena organizacija (WHO) klasificirala je gastrointestinalne limfome na stadije s obzirom na stupanj invazivnosti i razvoja te proširenosti metastaza. Pet je kliničkih stadija, a oni su stadij I: početak bolesti i promjene ograničene na samo jedan limfni čvor; stadij II: regionalna limfadenopatija (zahvaćeni okolni limfni čvorovi uz primarni); stadij III: generalizirana limfadenopatija (povećanje svih limfnih čvorova u organizmu); stadij IV: hepatosplenomegalija sa ili bez limfadenopatije; stadij V: zahvaćenost koštane srži, središnjeg živčanog sustava i ostalih ektranodalnih mjesta (BOSMAN, 2010.). Multicentrični limfom najčešći je oblik, a obilježava ga zahvaćanje perifernih limfoidnih čvorova tumorskim masama (maligno promijenjeni limfociti) u medijastinu i abdomenu. Pojavljuje se u otprilike 80-85% svih dijagnosticiranih slučajeva dok je većina njih (oko 80%) od srednjeg do visokog stupnja malignosti (McGAVIN i ZACHARY, 2008.). Rani klinički znak je brz i bezbolan razvoj generalizirane limfadenopatije s posljedičnom infiltracijom malignih limfocita u unutarnje organe, slezenu, jetra, koštanu srž i druga ektranodularna mjesta (ETTINGER i FELDMAN, 2010.). Na alimentarne limfome otpada oko 7% svih dijagnosticiranih psećih limfoma u čemu se slažu mnogi autori. Promjene mogu zahvatiti cijeli probavni sustav, međutim najčešće su lokalizirane na samo jedan segment (WILLIARD, 2012.). Kod alimentarnog limfoma mezenterijalni limfni čvorovi bilo kojeg dijela probavnog sustava mogu biti zahvaćeni promjenama. S obzirom na stupanj zahvaćenosti probavnog sustava i raspoređenost lezija, psi pokazuju kliničke znakove djelomične ili potpune opstrukcije crijeva (povraćanje, bolovi u trbuhu, proljev, gubitak tjelesne mase te teška do srednje teška malapsorpcija i maldigestija) (GEIGER, 2011.). Klinički znakovi mogu trajati mjesecima pa i godinama. Svaka organomegalija koja uključuje generalizirano povećanje limfnih čvorova ili ultrazvučni nalaz zadebljanja crijevnih stijenki nenormalne ehogenosti postavlja sumnju na limfom. U tom slučaju provodi se aspiracijska citološka pretraga, biopsija i histopatologija promijenjenih organa (ETTINGER i FELDMAN, 2010.). Citološki i histološki limfom obilježava uniformna populacija morfološki atipičnih limfocita te narušavanje normalne građe limfnog čvora i organa. S obzirom na stupanj razvijenosti, histološki ćemo razlikovati limfome malih, dobro diferenciranih stanica s niskim udjelom mitotskih promjena i to su limfomi niskog stupnja (indolentni, sporo progresivni), dok su limfomi velikih, slabo diferenciranih stanica s visokim udjelom mitotskih promjena i to su limfomi visokog stupnja (agresivni, brzo progresivni). Kako bi odredili tip tumora i stadij bolesti, nakon citološke pretrage i biopsije potrebno je provesti

imunofenotipiziranje. Imunofenotipiziranje pomoću T i B markera služi determinaciji tumora B- ili T-limfocitnog podrijetla (McGAVIN i ZACHERY, 2008.). Ukoliko je bolest uznapredovala koštana srž i krv mogu biti opsežno zahvaćeni što često otežava dijagnozu jer je tada teško razlikovati limfom od limfoidne leukemije (McGAVIN i ZACHARY, 2008.).

### **2.3.1. Alimentarni limfom**

Alimentarni limfom može zahvatiti gornji ili donji dio gastrointestinalnog trakta, a karakterizira ga infiltracija neoplastičnih limfocita u stijenci želuca i crijeva (GEIGER, 2011.). Histopatološki alimentarni limfom podijeljen je na limfom niskog stupnja, dobro diferenciran (limfocitni limfom) i limfom visokog stupnja, slabo diferenciran (limfoblastičan limfom). Granularni limfom je još jedan tip limfoma koji je podrijetla NK-stanica (*Natural killer cells*) (GEIGER, 2011.). Klinički, ova tri tipa limfoma su međusobno različiti, tako se razlikuju prema kliničkom očitovanju, načinu terapijanja i ishodu same bolesti. Limfocitni limfom je sporo progresivan limfom, sa protrahiranim vremenom od samog početka bolesti do očitovanja prvih kliničkih znakova, otprilike 6 mjeseci (GEIGER, 2011.). Klinički znakovi uključuju gubitak tjelesne mase, povraćanje, proljev, anoreksiju i letargiju. Kliničkim pregledom nalaze se blago difuzno zadebljani zavoji crijeva, povećani mezenterijalni limfni čvorovi i/ili intramuralne intestinalne tvorbe (ETTINGER i FELDMAN, 2010.). Limfoblastičan limfom karakterizira uglavnom akutni početak bolesti s naglim gubitkom tjelesne mase, povraćanje, proljev, ascites, anoreksija i ikterus ukoliko je i jetra infiltrirana malignim stanicama. Kliničkim pregledom nalazi se dehidracija, hepatomegalija, palpiraju se abdominalne mase što predstavlja povećane mezenterijalne čvorove ili intramuralne crijevne tvorbe te difuzno zadebljani zavoji crijeva (GEIGER, 2011.).

Alimentarni limfom u pasa javlja se u svega 7% svih dijagnosticiranih limfoma te se često pojavljuje kao dio multicentričnog limfoma (generalizirana limfadenopatija pri čemu mogu ali i ne moraju biti malignim stanicama infiltrirani i ostali organski sustavi) (GEIGER, 2011.). Alimentarni limfom čije su maligno promijenjene stanice isključivo podrijetlom limfoidnog tkiva crijeva (Peyerove ploče, limfoidni folikuli) ostaje ograničen samo na gastrointestinalni sustav. U jednoj studiji u kojoj je sudjelovalo 18 pasa sa alimentarnim limfomom (limfoblastični limfom) 13 njih (72%) je imalo limfom ograničen samo na gastrointestinalni trakt, dok je njih 5 (28%) imalo alimentarni limfom koji je bio dio multicentričnog limfoma (FRANK i sur., 2007.). Kod pasa se češće javlja limfoblastični

limfom, za razliku od limfocitnog koji je vrlo rijedak (GEIGER, 2011.). Prema vrsti imunofenotipiziranih stanica, limfocitni limfom i limfogranulomatozni limfom uglavnom su sastavljeni od T- limfocita, a limfoblastični limfom je sastavljen uglavnom od B- limfocita (GEIGER, 2011.). Postoji još jedan tip, a to je epiteliotropni intestinalni limfom koji je podskupina limfocitnog limfoma. Ovaj tip limfoma obilježava nakupina malignih T- limfocita ograničena na epitel sluznice crijeva (FRENCH i sur., 1996.).

U literaturi se navode subtipovi limfoma čije podrijetlo dolazi iz humane medicine, ali i prema klasifikaciji limfoma u mačaka kod kojih je alimentarni limfom daleko učestaliji. Naime, u humanoj medicini se enteropatija s gubitkom proteina dijagnostički povezala sa alimentarnim limfomom. Prema tome, navode se dva subtipa, a to su EATL-1 i EATL-2 (*enteropathy – associated T-cell lymphoma*). Razlika jest ta da kod EATL-1 nalazimo velike limfoidne T stanice, nekrozu i upalne promjene na sluznici crijeva, dok kod EATL-2 nalazimo morfološki monoklonalnu populaciju malih i srednje velikih T- limfocita, bez upalnih promjena i s rijetkom nekrozom u sluznici crijeva (MEUTEN, 2017.). Danas je poznato da su intestinalni intraepitelijalni  $\alpha\beta$  T- limfociti, u različitim fazama diferencijacije zapravo ishodne stanice čijom malignom transformacijom započinje alimentarni limfom (MEUTEN, 2017.). U veterinarskoj medicini kod mačaka primarni alimentarni limfom je EATL tip 2 limfoma, čije su maligno promijenjene stanice T- staničnog podrijetla (MOORE, 2012.). U mačaka se pojavljuju još EATL tip 1 limfoma, B- stanični limfom i limfom podrijetla limfoidnog tkiva sluznice (MALT) (GEIGER, 2011.). U pasa je do sada najčešće zabilježen T- stanični intestinalni limfom malih i srednje velikih T- limfocita (FOURNEL-FLEURY i sur., 2002.). Jedna studija je pokazala kako je kod psećeg T- staničnog limfoma izražen epiteliotropizam, odnosno ekspresija CD3 biljega u crijevnim resicama i njihovo nakupljanje u plakove ili gnijezda u epitelu (COYLE, 2004.). Razvojem dijagnostičkih metoda, lančane reakcije polimerazom (PCR) i imunohistokemijskom pretragom olakšana je dijagnostika i diferencijacija alimentarnog limfoma i upalne bolesti crijeva upravo zbog mogućnosti razlikovanja T- limfocita od B- limfocita. Također je olakšano prepoznavanje fenotipa alimentarnog limfoma bazirano prema ekspresiji CD molekula što se determinira također pomoću imunohistokemijske pretrage (MEUTEN, 2017.).

Laboratorijski nalazi kod pasa s alimentarnim limfomom variraju. Najčešća hematološka abnormalnost jest blaga do srednja neregenerativna anemija kroničnih bolesti ili regenerativna anemija nastala kao posljedica gubitka krvi preko crijevne sluznice. Češće se nalazi limfopenija nego limfocitoza što je posljedica nenormalnog kolanja normalnih

neneoplastičnih limfocita kao i opsežne distribucije neoplastičnih limfocita (GEIGER, 2011.). U krvi se nalazi također i neutrofilija te hiperkalcemija kao posljedica paraneoplastičnog sindroma (povećana produkcija paratireoidnog hormonu sličnog peptida, PTHrP). Paraneoplastična hiperkalcemija može dovesti do patoloških kalcifikacija i komplikacija kao što je zatajenje rada bubrega (McGAVIN i ZACHARY, 2008.). Biokemijske abnormalnosti uključuju hipoalbuminemiju i/ili panhipoproteinemiju kao posljedicu gubitka proteina putem crijeva. Povećani jetreni enzimi mogu upućivati na limfom, ali i na druge bolesti jetre (hepatička lipidoza, kolangiohepatitis). S obzirom da je ileum jedino mjesto apsorpcije kobalamina, niska koncentracija kobalamina u krvi ukazuje da postoji primarno intestinalno oštećenje, ukoliko je pankreasna egzokrina funkcija normalna. Od laboratorijskih analiza radi se pretraga na funkciju štitnjače (koncentracija tiroksina u krvi) i pretraga urina (GEIGER, 2011.).

Dijagnostika limfoma provodi se nakon postavljanja sumnje na temelju akutnih ili prolongiranih kliničkih znakova probavnog sustava (ETTINGER i FELDMAN, 2010.). Osim anamneze, kliničkog pregleda i laboratorijskih nalaza, koriste se manje ili više invazivne dijagnostičke metode kako bi sa sigurnošću postavili dijagnozu. Aspiracija koštane srži i citološka pretraga aspirata osnova su dijagnostičkog protokola. Obavezna je i ultrazvučno vođena aspiracija (FNA, *fine needle aspiration*) povećanih mezenterijalnih limfnih čvorova kako bi citološki pregledali aspirat i potvrdili ili odbacili sumnju na limfom (GEIGER, 2011.). Ultrazvučni nalaz služi za procjenu zadebljanja crijevnih zavoja, prohodnosti probavnog sustava, mogućih opstrukcija, lezija na stijenci crijeva, promjena u parenhimu jetre, slezene i pankreasa (kao posljedica infiltracije parenhima malignim limfocitima) i kako bi uočili da li su mezenterijalni limfni čvorovi povećani (ETTINGER i FELDMAN, 2010.). Ono što je bitno za istaknuti da se ultrazvučni nalaz limfoma ne razlikuje od onog sa upalnom bolesti crijeva, jedina razlika jest normalna ili povećana debljina crijevne stijenke sa očuvanjem slojeva stijenke crijeva kod UBC (GEIGER, 2011.). Preporučena je i radiografija prsnog koša u tri projekcije (laterolateralna, lijeva i desna te dorzoventralna) zbog mogućih metastaza u plućima te abdomena zbog abdominalnih masa (povećani mezenterijalni limfni čvorovi), prohodnosti probavnog sustava, organomegalije (GEIGER, 2011.). PCR aspirata koštane srži radi se u slučaju sumnje na virusne zarazne bolesti koje bi mogle biti uzrokom limfoma, međutim to se radi u mačaka kod sumnje na FeLV.

U dijagnostici limfoma nam se vrlo često nameće diferencijalna dijagnoza upalne bolesti crijeva. Kako bi razlikovali ove dvije patohistološki slične bolesti radi se endoskopska ili

laparotomska biopsija sluznice crijeva. Obje tehnike imaju određene prednosti i nedostatke. Prednosti laparotomske biopsije su da se obavlja transmuralna biopsija prilikom koje se dobivaju uzorci koji sadrže sve slojeve stijenke crijeva omogućujući patologu da temeljito evaluira patološki proces. Pri tome se uzimaju uzorci mezenterijalnih limfnih čvorova, jetre i gušterače. Nedostaci su ti da je životinja dulje vrijeme izložena anesteziji i sama tehnika je invazivnija te postoji mogućnost komplikacija poput dehiscencije rane i/ili anastomoza. Prednosti endoskopske biopsije su da je tehnika manje invazivna, kraće traje samo uzimanje uzoraka i preporuča se u kritičnih pacijenata kod kojih treba smanjiti vrijeme izloženosti anesteziji. Prednost je i bolja vizualizacija sluznice što omogućava da se uzmu uzorci sa promijenjenih dijelova stijenke želuca i/ili crijeva. Bitno je istaknuti da samo uzimanje i kvaliteta uzoraka najviše ovise o sposobnosti i iskustvu operatera. Uzorci uzeti endoskopski obuhvaćaju slojeve crijevnih stijenke do *muscularis muscose* ukoliko su pravilno uzeti i vrlo je bitno da histopatolog pravilno usmjeri uzorak kako bi bio u mogućnosti optimalno tumačiti nalaz. Nedostaci endoskopskog uzimanja uzoraka su što uzorke za biopsiju možemo uzimati sa sluznice želuca, duodenuma, ileuma i do početka kolona. Također je nedostatak što kod limfoma maligne stanice infiltriraju dublje slojeve tkiva (submukoza, mukoza, serozna ovojnica) što je endoskopski otežano za uzeti i česta je komplikacija oštećenja sluznice (GEIGER, 2011.). Danas se u veterinarskoj praksi uzorci najčešće uzimaju endoskopskim biopsiranjem.

Histološka razlika između limfoma i upalne bolesti crijeva jest da UBC obilježava difuzna infiltracija limfocita različite veličine, plazma stanica, eozinofila, neutrofila i/ili makrofaga koji se nalaze difuzno raspoređeni u epitelu crijeva. Kod limfoma se nalazi infiltracija neoplastičnih limfocita koji su slabo do dobro diferencirani, nepravilni, sa brojnim mitozama, difuzno raspoređeni u epitelu, između crijevnih mikrovila s progresijom prema submukozi i dubljim slojevima stijenke crijeva. Kod upalne bolesti crijeva uočava se edem stijenke crijeva i upalne promjene koje se pojavljuju u manjem opsegu kod limfoma (GEIGER, 2011.).

Osnovu liječenja limfoma čini medikamentozna terapija. Ova terapija uključuje više lijekova citotoksičnog, imunosupresivnog i imunomodulatorskog djelovanja. U veterinarskoj medicini su danas u upotrebi dva kemoterapijska protokola. To su COP koji uključuje citostatike vinkristin i ciklofosfamid te imunosupresiv prednizon, a drugi je CHOP koji uključuje citostatike ciklofosfamid, doksorubicin i vinkristin te imunosupresiv prednizon, a mogu se dodati i enzim L-asparaginaza te metotreksat koji spada u skupinu lijekova za

liječenje reumatoidnog artritisa (ETTINGER i FELDMAN, 2010.). Psi sa limfocitnim limfomom imaju bolji odgovor na terapiju kao i vrijeme preživljavanja za razliku od pasa kojima je dijagnosticiran limfoblastični limfom (GEIGER, 2011.). Uz kemoterapijske protokole, bitna je i potporna terapija koja uključuje tekućinsku terapiju, enteralno ili parenteralno hranjenje (ovisno o zdravstvenom stanju pacijenta). Životinje se moraju hraniti lako probavljivom, hipoalergenom i palatabilnom hranom, a po potrebi se postavlja i nazogastrična ili gastroezofagealna sonda koju se ukloni kada životinja započne samostalno jesti što se često događa nakon što odreagira na prvu dozu kemoterapeutika (ETTINGER i FELDMAN, 2011.). Preporučeno je i parenteralno dodavanje kobalamina ukoliko su razine serumskog kobalamina niske i nemjerljive zbog prevencije hipokobalaminemije (GEIGER, 2011.).

Radioterapija, odnosno zračenje je jedna od terapijskih metoda koja se može upotrijebiti jer je limfom bolest koja odgovara na zračenje. Međutim, radioterapija se uspješno koristi za solitarne limfome kao što su nazalni i spinalni limfom, a psi pri tome dobro podnose ozračivanje (GEIGER, 2011.).

#### **2.4. Upalna bolest crijeva (UBC)**

Upalna bolest crijeva (*Inflammatory bowel disease*, eng., IBD) je oboljenje probavnog sustava koje zahvaća ileum i kolon u najvećem broju slučajeva, ali isto tako se upalne promjene mogu zahvatiti ostale dijelove (ETTINGER i FELDMAN, 2010.). Jedna je od najčešćih bolesti koje uzrokuju kronično povraćanje i proljev u pasa, a za kliničare predstavlja izazov prilikom dijagnosticiranja jer mora isključiti sve poznate kronične uzroke oboljenja probavnog sustava kako bi došao do dijagnoze upalne bolesti crijeva. UBC (upalna bolest crijeva) je zapravo kronična recidivirajuća upala sluznice crijeva kao posljedica trajnog i nenormalnog imunološkog odgovora. Vlastiti imunološki sustav je taj koji je zapravo okidač u razvoju upalnih promjena u odgovoru na antigene u crijevnom lumenu na koje inače postoji tolerancija (CERQUETELLA i sur., 2010.). UBC je bolest koja u humanoj medicini predstavlja veliki globalni zdravstveni problem i u porastu je broj dijagnosticiranih slučajeva. U humanoj medicini UBC uključuje dvije različite bolesti crijeva, ali u kliničkom slučaju preklapajuće te ih je često teško dijagnostički razlikovati. To su Kronova bolest (*Chrone's disease*, CD) i ulcerozni kolitis, obje se razvijaju u kroničnom obliku. Kod Kronove bolesti upala se razvija u granulomatoznom obliku i zahvaća čitavu stijenku (laminu propriju,



submukozu i dublje slojeve stijenke crijeva), a najčešće zahvaća terminalni kolon i perianalnu regiju. Ono što je karakteristično kod kliničke manifestacije upalne bolesti crijeva jest da upala nije kontinuirana već se vraća i ponavlja u različitim vremenskim razmacima. Za razliku od ulceroznog kolitisa, kod Kronove bolesti se često javljaju komplikacije kao što su apscesi, fistule i strikture. Ulcerozni kolitis je ulcerativna i upalna bolest ograničena na površinske slojeve (mukozu i površinski sloj submukoze) kolona (ZHANG i LI, 2014.).

Etiologija UBC je nepoznata, ali se danas provode mnoga istraživanja kako bi se otkrilo što je zapravo uzrok. Kad se govori o UBC najčešće se navode genetska predispozicija pojedinog organizma, odnosna genetska preosjetljivost, zatim okolišni čimbenici, crijevna mikrobiološka flora te imunosni odgovor svake jedinice kao jedan od ključnih čimbenika. Svi ovi čimbenici zajednički djeluju i čine patogenezu UBC. U humanoj medicini se provode brojna istraživanja kako bi se poboljšale dijagnoza, terapijanje i prognoza upalne bolesti crijeva i to njena genetska i imunološka osnova. Za razliku od ljudi kod pasa se proučava uglavnom imunološki aspekt etiopatogeneze UBC-a (ZHANG i LI, 2014.). Kod pasa se UBC pojavljuje u obliku kroničnog oboljenja probavnog sustava koje traje duže od tri tjedna, potrebno je histološki dokazati prisutnost infiltracije upalnih stanica u zahvaćenom dijelu crijeva te istražiti i isključiti sve druge moguće uzroke enteritisa/kolitisa (CERQUETELLA i sur., 2010.). Kod pasa se UBC klasificira ovisno o vrsti stanica koje infiltriraju crijevnu stijenku i koji dio crijeva je upala zahvatila. Ukoliko je kronična upala razvijena u tankom crijevu razlikujemo: limfocitarno-plazmacitni enteritis, eozinofilni enteritis i eozinofilni gastro-enteritis. Ukoliko je kronična upala razvijena u debelom crijevu razlikuju se limfocitno-plazmacitni kolitis, eozinofilni kolitis, histiocitni ulcerativni kolitis (PAS-pozitivni makrofagi) i granulomatozni kolitis (PAS-negativni kolitis) (ETTINGER i FELDMAN, 2010.). Međutim, upalna infiltracija i kronične patološke promjene mogu zahvatiti čitav gastrointestinalni trakt pa tako razlikujemo: limfocitno-plazmacitni enterokolitis, eozinofilni enterokolitis, gastroenterokolitis i granulomatozni gastroenteritis. Morfološki oblici svih ovih promjena se preklapaju (ETTINGER i FELDMAN, 2010.). Kod pasa se često klinički očituje još jedan tip kroničnog enteritisa koji se u zadnje vrijeme dosta istražuje i nije točno jasan uzrok, a povezan je s alergijskim reakcijama. Radi se o preosjetljivosti na hranu, u stranoj literaturi nazvan kao *food-responsive diarrhoea* (CERQUETELLA i sur., 2010.). Ovaj poremećaj je vrlo bitan jer jedna od diferencijalnih dijagnoza za UBC. UBC ima jednaku incidenciju pojavljivanja u muških i ženskih jedinki, a najčešće se pojavljuje u pasa srednje životne dobi (CERQUETELLA i sur, 2010.). Što se tiče pasminske predispozicije razlikujemo

specifične oblike UBC kao što imunoproliferativna enteropatija u Basenji pasmina, sindrom dijareje (*protein-losing enteropathy and protein-losing nephropathy*) u mekodlakog pšeničnog terijera, kao i histiocitno-ulcerativni kolitis u boksera koji je opisan još i u francuskog buldoga, doberman pinčera, mastifa i aljaškog malamuta (ETTINGER i FELDMAN, 2010.).

Razvoj upalne bolesti crijeva posljedica je disregulacije u imunom sustavu crijevne sluznice. Uz gubitak tolerancije na antigene kao što su hrana, crijevna mikroflora je jedan od najviše proučavanih čimbenika uzroka za razvoj kronične upale crijeva. Imunološki posredovana osnova ove bolesti može se još dokazati odgovorom na primjenu imunomodulatorskih lijekova. Nakon njihove primjene povećana je prisutnost IgE protutijela u oboljelih pasa u usporedbi sa zdravim psima, kao i povećana koncentracija eozinofila i mastocita što sugerira na uključivanje reakcija preosjetljivosti kod pasa sa UBC (CERQUETELLA i sur., 2010.). Bilo kakvo oštećenje sluznice (bakterijsko, kemijsko, itd.) može povećati izloženost sluznice antigenima i uzrokovati progresiju bolesti u kroničan oblik.

Homeostaza unutar crijeva je uravnotežena u normalnim uvjetima i odvija se između patogena unesenih izvana i komenzala te drugih bezopasnih antigena unutar lumena crijeva, stoga je prisutnost tolerancije u mukozni crijeva vrlo važna. U protivnom u odsutnosti tolerancije naknadni upalni odgovor može biti pretjeran, pa čak i štetan. U normalnim uvjetima imunosna reakcija kontrolirana je reakcijom IgA i supresijskih T limfocita sa antigenima. Razlika između tolerancije i reaktivnog upalnog odgovora je također i u receptorima za prepoznavanje antigena (PRRs) koji su sposobni prepoznati mikrofloru prema njihovim molekularnim uzorcima (patogeni ili nepatogeni mikrobi) (ZHANG i LI, 2014.).

Kao i u humanoj medicini, prilikom proučavanja UBC u pasa postavljena je hipoteza da genetska predispozicija i crijevna mikroflora igraju glavnu ulogu u patogenezi ovog poremećaja, vodeći do abnormalnog odgovora crijevne sluznice na normalnu mikrofloru (ZHANG i LI, 2014.). U tom slučaju, jednom stimulirani PRRs receptori kao što su *Toll-like receptor's* započinju svoju proinflamatornu aktivnost, a nedavna studija je pokazala tri istaknuta TLR's (2,4 i 9) receptora stimulirana bakterijama u crijevima kod pasa sa UBC. Kao što je već poznato u humanoj medicini, a nedavno je dokazano da je crijevna mikroflora u pasa sa UBC bitno različita od crijevne mikroflore u zdravih pasa. Kod pasa sumnjivih na oboljenje od UBC povećana je distribucija IgE protutijela za razliku od zdravih pasa. Osim navedenog kod pasa je zabilježeno povećanje mastocita, CD3+ limfocita i IgG+ plazma

stanica (CERQUETELLA i sur, 2010.). U različitim studijama u nastojanju da se objasne etiologija i patogeneza UBC najviše se istraživanja posvećuje imunogenetskoj osnovi ovog oboljenja. Tako se došlo do saznanja koji geni, receptori i faktori imaju glavnu ulogu. Neki od njih su nuklearni receptori (NR's), peroksisom proliferirajući receptor alfa (PPAR  $\alpha$ ), posebno NR target geni (kao MDR-1 geni, *multiple drug resistance genes*), zatim MRP-2 gen (*multiple drug resistance-associated proteins*), citokrom P450, ekspresija mRNA i brojnih citokina kao što su IL-2, IL-5, IL-12p40, interferon-  $\gamma$  (IFN- $\gamma$ ), faktor tumorske nekroze alfa (TNF- $\alpha$ ) i transformirajući faktor rasta B1 (TGF-B1). IL-23 je ključan citokin i kod urođenog i kod stečenog odgovora, a najviše se ističe kao proupalna molekula u kroničnim procesima (ZHANG i LI, 2010.).

Limfatično tkivo crijeva čini jedan od najvećih imunskih sustava u organizmu i sadrži najveći broj imunskih stanica, a sastoji se od Peyerovih ploča smještenih u mukozu i submukozu tankog crijeva (ponajviše ileuma), izoliranih limfnih folikula i mezenterijalnih limfnih čvorova. Većina imunskog odgovora odvija se u epitelu i lamini propriji, odnosno u Peyerovim pločama, u kojima također dolazi do produkcije B- limfocita (KOZARIĆ, 1997.).

Osnovu imunološkog odgovora kod upalne bolesti crijeva čini aktivacija stečenog, odnosno specifičnog imunološkog odgovora i to distribucija T- limfocita. Za razvoj stečenog imunološkog odgovora potrebno je nekoliko dana, pa i mjeseci. U određenoj mjeri se aktivira i urođeni imunološki odgovor. Značajna razlika između pasa i ljudi je različita distribucija podskupina T- limfocita. Tako kod pasa dolazi do aktivacije mješovitog, Th1 (citotoksičan, IgG odgovor) i Th2 (IgE-odgovor) upalnog odgovora što uključuje i ekspresiju različitih citokina ( IL-12, IL-4, 5 i 13, IFN- $\gamma$ ) (HELLMAN i SUCHODOLSKI, 2015.).

Urođeni imunitet predstavlja prvu liniju obrane organizma od patogena i različitih agensa, nespecifičan je i imunološki odgovor nastupa unutar nekoliko minuta do sati. Populacija stanica zastupljena u ovom odgovoru jesu epitelne stanice, neutrofili, dendritične stanice, monociti, makrofagi i NK stanice, sustav komplementa te brojne proupalne molekule (citokini i kemokini). Neki autori navode da infiltracija makrofaga (povišeni ili sniženi) najviše ovisi o predominantnom staničnom infiltratu npr. kod limfocitoplazmicitnog enteritisa infiltracija je smanjena dok su kod eozinofilnog gastroenteritisa makrofagi brojniji. Nakon prepoznavanja antigena pomoću Toll-like receptora na površini stanica i NOD-like receptora u citoplazmi stanica razvija se upalni odgovor i u sluznici crijeva dolazi primarno do akumulacije neutrofila, a nakon ekspresije određenih receptora i različitih citokina i do infiltracije sluznice

staničnim infiltratom karakterističnim za tip upalne bolesti crijeva (CERQUETELA i sur, 2010.). NOD2 (*nucleotide-binding oligomerization domain containing 2*) predstavlja prvi suspektan gen otkriven kod ljudi za razvoj Kronove bolesti. NOD2 kodira protein za intracelularni receptor prepoznatljiv kao muramil dipeptid (MDP). Pomoću ovog receptora nakon njegove aktivacije, inducirana je autofagija koja kontrolira bakterijsku replikaciju i antigen prezentaciju te na taj način modulira imunski odgovor unutar crijevnog lumena i sprječava abnormalan i pretjeran imunološki odgovor. Ukoliko dođe do mutacije NOD2 gena dolazi do reduciranog antibakterijskog odgovora i patološke mikrobne invazije prilikom čega epitelne stanice počinju LPS normalne mikroflore prepoznavati kao antigen. Isto tako, mutacije NOD2 gena vode ka imunotoleranciji (ZHANG i LI, 2014.). Uslijed upalnog odgovora dolazi do oštećenja sluznice crijeva, povećane propustljivosti i poremećaja u crijevnoj mikroflori. Na taj način stvara se začarani krug i antigeni bivaju lakše dostupni imunskom sustavu crijevne sluznice.

Klinička manifestacija upalne bolesti crijeva je nespecifična, najčešći klinički znakovi su gubitak tjelesne težine, perzistentno i/ili recidivirajuće povraćanje i proljev, u nekim slučajevima komplikacije kao ascites (ako je hipoalbuminemija prisutna) i blijede sluznice (ukoliko je prisutno gastrointestinalno krvarenje) (CERQUETELLA i sur, 2010.). Kako bi dijagnosticirali upalnu bolest crijeva bitno je isključiti sve ostale uzroke kroničnog enteritisa.

Kako bi došli do dijagnoze potrebno je provesti klinički pregled, laboratorijske testove (hematologija, biokemija, analiza urina i fecesa). Preporučena je i eliminacijska dijeta kako bi isključili ili dokazali preosjetljivost na hranu (netolerancija proteina i/ili ugljikohidrata). U dijagnosticiranju upalne bolesti crijeva koristimo se radiografijom, ultrazvukom i histopatološkom evaluacijom uzoraka oštećene sluznice, koja jedina može najbliže dokazati da se radi o UBC na temelju staničnog infiltrata u sluznici crijeva (ETTINGER i FELDMAN, 2010.).

Važan dijagnostički parametar je mjerenje albumina, odnosno hipoalbuminemija što ukazuje na gubitak proteina preko oštećene sluznice crijeva. Ishod upalne bolesti crijeva je varijabilan i ovisi o pojedinom pacijentu, ali monitoring i evaluaciju možemo voditi pomoću prognostičkih indikatora, pankreasne imunoreaktivnosti lipaze (cPLI) i razine koncentracije kobalamina (CERQUETELLA i sur., 2010.).

Liječenje, odnosno terapijanje upalne bolesti crijeva ovisi o kliničkom nalazu i patohistološkoj evaluaciji svakog pojedinca. Nekim psima je dovoljno samo promijeniti hranu

u kojoj se nalazi hidrolizirajući protein. Osnovni pristup svodi se na promjenu prehrane, probiotike/prebiotike, antibiotike i po potrebi kortikosteroide (prednizon, budezonid). Od imunomodulatornih lijekova najčešće se upotrebljava metronidazol koji ima i antibakterijsko djelovanje, a od drugih protuupalnih i imunomodulatornih lijekova koriste se azatioprin, klorambucil, ciklosporin, ciklofosfamid i 5-aminosalicilat i uvode se u terapiju kao nadopuna osnovnoj terapiji. Simptomatsku terapiju čine gastroprotektori, antiemetici, prokinetici, suplementacija kobalamina, folata, elektrolita (ETTINGER i FELDMAN, 2010.). Uloga citokina u patogenezi upalne bolesti crijeva je poznata u veterinarskoj medicini, a nedavna istraživanja na biopstatima crijeva pasa sa UBC pokazala su perspektivnu ulogu hormona rasta i inzulinu sličnog faktora (IGF1/2) u terapanju UBC (CERQUETELLA i sur., 2010.).

## **2.5. Imunohistokemijska pretraga**

Imunohistokemijska pretraga (IHC) kombinira anatomske, imunološke i biokemijske tehnike kako bi se identificirale diskretne tkivne komponente u interakciji ciljnih antigena sa specifičnim antitijelima označenim vidljivom oznakom (COONS i sur., 1941.). IHC omogućava vizualizaciju distribucije i kolonizacije specifičnih staničnih komponenti samih stanica, a time i tkiva (COONS i sur., 1941.). Koristeći monoklonalna i poliklonalna protutijela za detekciju specifičnih antigena u uzorcima tkiva i njihovu rasprostranjenost, predstavlja jednu od najvažnijih metoda u dijagnostici bolesti, istraživanju lijekova i biološkim istraživanjima. Posebnu ulogu ima u dijagnostici tumora jer tumori mogu potaknuti ekspresiju pojedinih antigena nanovo ili pak pojačati ekspresiju nekih antigena u tkivima (DURAIYAN i sur., 2012.). Pomoću IHC metode moguće je odrediti biološko ponašanje tumora, da li je benignan ili malignan, determinirati stadij i stupanj tumora, podrijetlo primarnog tumora i metastaziranje nepoznatog primarnog tumora. Imunohistokemija se izvodi na biopsiranim uzorcima koji se prethodno obrade, a zatim se inkubiraju s odgovarajućim protutijelom (COONS i sur., 1941.). Mjesto vezanja protutijela s antigenom vizualizirano je pod običnim ili fluorescentnim mikroskopom pomoću supstrata kao što su fluorescentna boja, enzim, radioaktivni element ili koloidno zlato koji je primarno vezan na antitijelo ili odgovarajuće sekundarno protutijelo. Cilj IHC je da što manje ošteti stanice i tkivo prilikom bojenja te da pomoću najmanje količine protutijela pronađe biljeg i tipizira ciljni protein (DURAIYAN i sur., 2012.). Opisane su direktna i indirektna tehnika imunohistokemijska pretraga. Indirektna IHC uključuje prepoznavanje ekspimiranog epitopa ciljnog proteina u

uzorku tkiva koristeći specifično primarno protutijelo. Nakon vezivanja antitijelo-epitop, sekundarno antitijelo se veže na primarno antitijelo, ponovno sa visokom specifičnošću i označeno vidljivim supstratom pri čemu nakon reakcije antitijelo - antitijelo nastanu obojeni precipitati i čine antitijelo-epitop kompleks vidljivim (COONS i sur., 1941.).

### 2.5.1. Imunohistokemijski biljezi

CD (*cluster of differentiation*) prevodi se kao diferencijacijski biljezi ili diferencijacijska skupina, a predstavlja sustav membranskih molekula na površini imunskih stanica (DAY i SCHULTZ, 2011.). Na temelju činjenice da T- i B- limfociti na svojoj površini ekspimiraju niz jedinstvenih molekula koje možemo identificirati pomoću antiseruma, omogućava da u staničnoj imunologiji identificiramo pojedine populacije imunskih stanica.

CD3 pripada skupini imunoglobulinskih molekula i uloga mu je stanična signalizacija. To je polimerni protein sastavljen od četiri različita polipeptidna lanca ( $\delta$ ,  $\epsilon$ ,  $\gamma$  i  $\zeta$ - lanci). Svaki od ovih lanaca sadržava imunoreceptor tirozin aktivirajući enzim koji je zadužen za inicijaciju kaskadne reakcije. CD3 je ekspimiran u velikom postotku kod cirkulirajućih perifernih T- limfocita formirajući kompleks sa antigenskim receptorima, TCR-ovima (*T-cell receptor*). Prisutan je u svim stadijima stanične diferencijacije T- limfocita te predstavlja koristan biljeg u imunohistokemijskoj pretrazi, pogotovo u dijagnostici limfoma i leukemija (CHETTY i GATTER, 1994.).

CD79 $\alpha$  pripada skupini imunoglobulinskih molekula, to je transmembranski protein koji formira kompleks sa receptorima B- limfocita (BCR, *B-cell receptor*) i njegova uloga je stanična signalizacija. CD79 $\alpha$  sastoji se od CD79a i CD79b komponenata ekspimiranih isključivo na B- limfocita i neoplazmama B- limfocita. Ekspresiji CD79a i CD79b prethodi imunoglobulinska pregradnja gena teškog lanca i ekspresija molekule CD20 tijekom ontogeneze B stanica i nestaje u kasnijem stupnju diferencijacije (plazma stanici), stoga su antitijela CD79a i CD79b korisna u diferencijalnoj dijagnostici B- staničnih neoplazmi iz T - staničnih neoplazmi i mijeloidnih neoplazmi T- limfocita (CHU i ARBER, 2001.)

### **3. MATERIJALI I METODE**

#### **3.1. Uzorkovanje sluznice želuca i crijeva**

U istraživanju su korišteni arhivski histopatološki nalazi, arhivski histopatološki preparati tkiva, parafinski blokovi i stakalca uzorkovani prilikom redovitog rutinskog obavljanja obdukcija na Zavodu za veterinarsku patologiju i endoskopskim biopsiranjem sluznice želuca i crijeva na klinikama Veterinarskog fakulteta i veterinarskim praksama prikupljenim u razdoblju od 1.1.2009. do 30.6.2018. Svi psi u povijesti bolesti pokazivali su kliničke znakove oboljenja probavnog sustava. U istraživanje su uključeni uzorci kod kojih smo mikroskopski utvrdili infiltraciju limfocita i plazma stanica, eozinofilnu infiltraciju i proraštenost vezivnim tkivom te edem.

#### **3.2. Histopatološka analiza**

U istraživanju su korišteni arhivski histopatološki preparati tkiva i stakalca Zavoda za veterinarsku patologiju. Preparati su dobiveni postupkom fiksacije sluznica želuca i crijeva u 10%- tnom formalinu i uklopljeni u parafin. Izrezani presjeci parafinskih blokova (5 $\mu$ m) su obojeni hemalaun i eozinom (HE).

#### **3.3. Imunohistokemijska pretraga**

U istraživanju se metodom imunohistokemije nastojalo detektirati ekspresiju biljega CD3 i CD79 $\alpha$  u stanicama i tkivima kod upalne bolesti crijeva i alimentarnog limfoma. Prethodno su izrezani presjeci parafinskih blokova veličine 5 $\mu$ m i pripremljeni za imunohistokemijsku pretragu. U ovom radu primijenjena je indirektna tehnika imunohistokemije.

##### **3.3.1. Korišteni reagensi**

U istraživanju su korištena dva protutijela CD3 Clone F7.2.38. i CD79  $\alpha$ /RPE Clone HM57, oba protutijela su monoklonalna, mišja, anti-human, proizvođača Dako te je korišten puffer pH 9, Tris-EDTA.

### **3.3.2. Postupak imunohistokemijske pretrage**

Imunohistokemijska pretraga je provedena na sljedeći način:

- predigestija tkiva: kuhanje u prethodno zagrijanom citratnom puferu, pH 9.0 ( Tris – EDTA)  
u mikrovalnoj pećnici 20 minuta
  - ohladiti
  - isprati u puferu
  - DAKO REAL™ Peroxidase-Bloking Solution 5 minuta
  - isprati puferom
  - primarno protutijelo CD3 Clone F7. 2.38, 1:50, 30 minuta
  - isprati puferom
  - sekundarno protutijelo CD79 acy/RPE Clone HM57, 1:50, 30 minuta
  - substrat Dako REAL™ DAB + Chromogen, 10 minuta
  - isprati u vodi
  - Hemalaun 30-60 sekundi
- KONTROLA: normalan limfni čvor

### **3.4. Procijenjivanje imunohistokemijske pretrage**

Na temelju imunohistokemijske reakcije procjenjivan je postotak pozitivnih stanica na svaki biljeg. U slučaju da je 80% i više limfatičnih stanica u jednom organu bilo pozitivno na jedan biljeg takva promjena je ocijenjena kao limfom, a ovisno o vrsti biljega je svrstan u B- ili T-stanični. U slučaju slabije ekspresije, niže od 80%, patološka promjena je svrstana u skupinu upalne bolesti.



### **3.5. Statistička obrada podataka**

Prikupljeni podaci statistički su obrađeni u računalnom programu Microsoft Excel 2007. Utvrđivani su postotni udjeli za svake pojedine promjene obzirom na metodu dijagnostike te prema pasmini, dobi i spolu životinje te podudarnost utvrđenih dijagnoza na osnovi histopatološke i imunohistokemijske promjene.

## **4. REZULTATI**

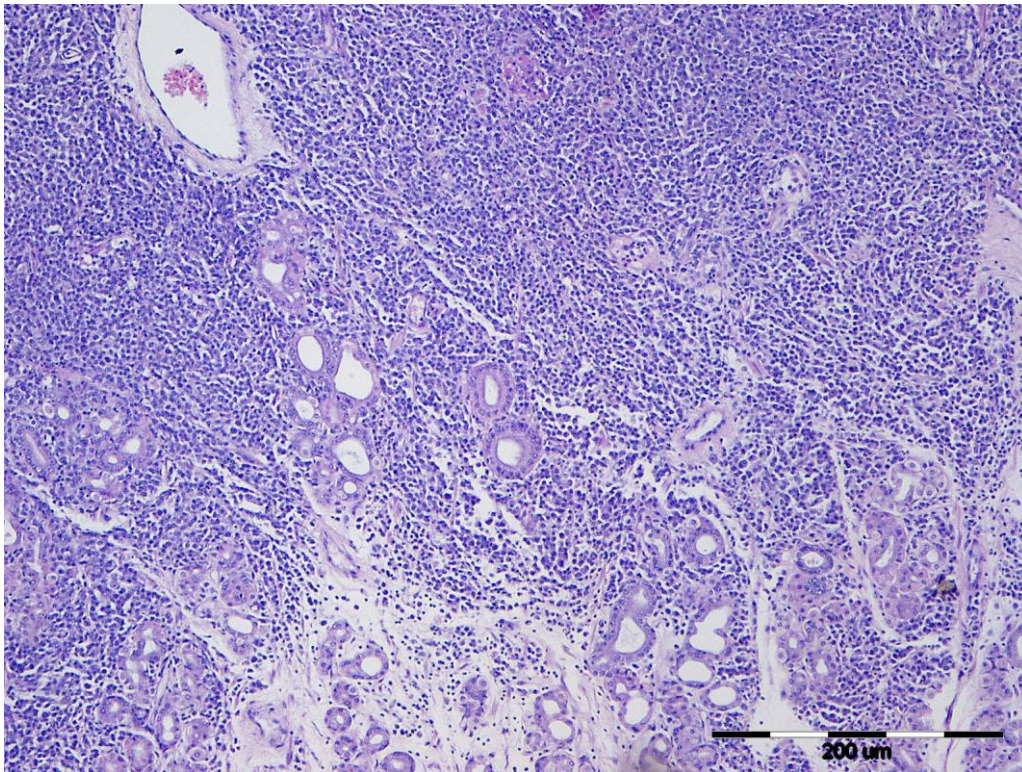
### **4.1. Utvrđena pasminska, dobna i spolna distribucija**

U ovaj rad bilo je uključeno 35 pasa čiji su uzorci prikupljeni u razdoblju od 1.1.2009. do 30.6.2018.godine. Od tog broja 35 uzoraka je pregledano histopatološkom pretragom (HE), a 16 uzoraka je pregledano histopatološkom pretragom i evaluirano nakon imunohistokemijske pretrage.

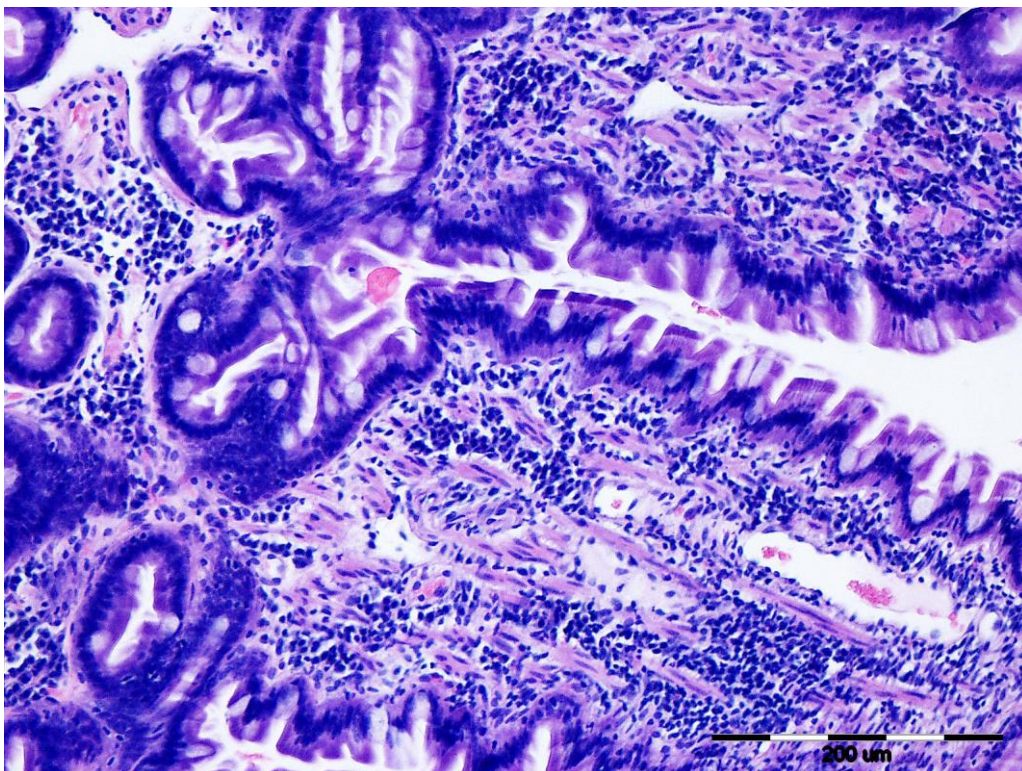
U ovom radu je od ukupno 35 uključenih životinja 40% bilo sa dijagnozom limfoma, 40% životinja sa dijagnozom upalne bolesti, 17.4% životinja sa suspektnom upalom, 2.6% životinja sa dijagnozom suspektna upala/limfom. Prosječna starost svih pasa iznosila je 7.2 godina, s rasponom od 1 - 15 godina. Prosječna starost životinja sa upalnom bolesti crijeva iznosila je 7 godina, sa limfomom 8.8 godina, sa suspektnom upalom 8.2 godina te je sa dijagnozom suspektna upala/limfom iznosila 5.5 godina. Broj muških životinja u radu iznosio je n=30 što je 85.8% od ukupnog broja, a ženki n= 5 što iznosi 14.2%. Pasmine uključene u istraživanje bile su velški terijer (n=1), njemački ovčar (n=2), bernski planinski pas (n=1) pudl mali (n=4), pudl Toy (n=1), engleski buldog (n=1), zlatni retriever (n=2), labrador retriever (n=2), belgijski ovčar (n=1), cane corso (n=1), američki stafordski terijer (n=1), njemački ptičar (n=1), kerry blue terijer (n=1) i gordonski seter (n=1), zapadnoškotski terijer (n=1), patuljasti šnauzer (n=1), samojed (n=2), bigl (n=1), malteški psić (n=1) i križanac (n=9).

### **4.2. Rezultati histopatološke pretrage**

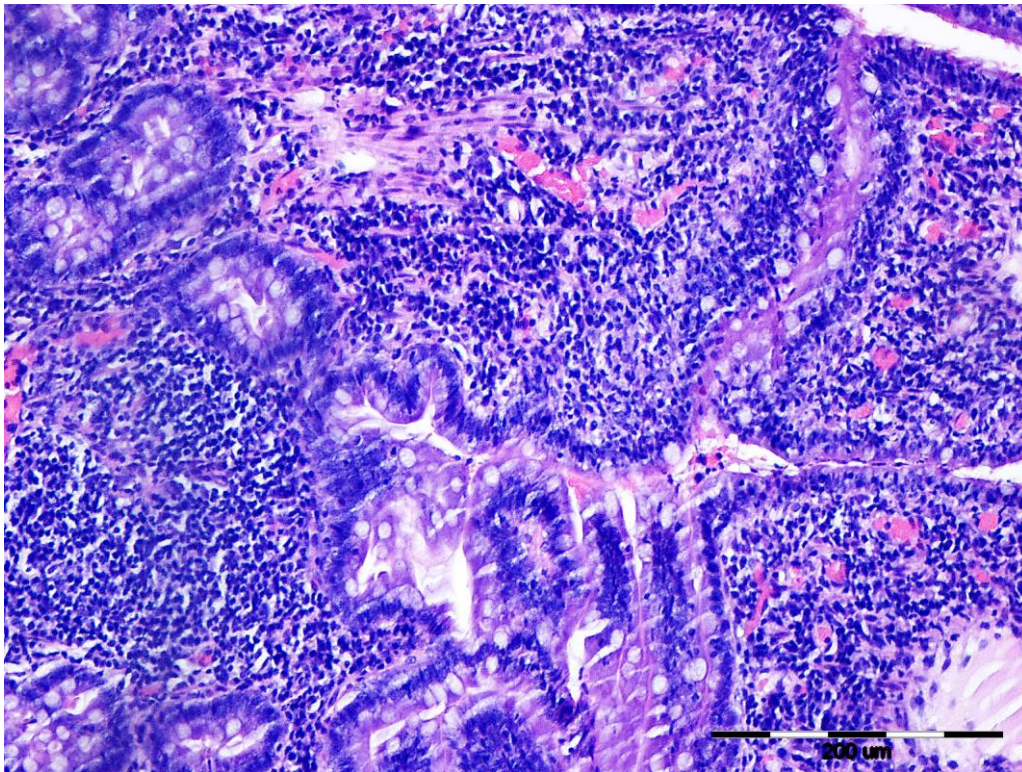
Histopatološkim pregledom postavljena je dijagnoza za 35 uzoraka uključenih u istraživanje. Prema histopatološkoj pretrazi HE u uzorcima želuca i crijeva incidencija limfoma iznosi 20% (n=7), upale 45.7% (n=16), suspektne upale 25.7% (n=9), a suspektna upala/limfom pojavljuje se u 8.5% slučajeva (n=3).



Slika 1. Limfom, želudac, pas, HE x 20



Slika 2. Upalna bolest crijeva, duodenum, pas, HE x 20



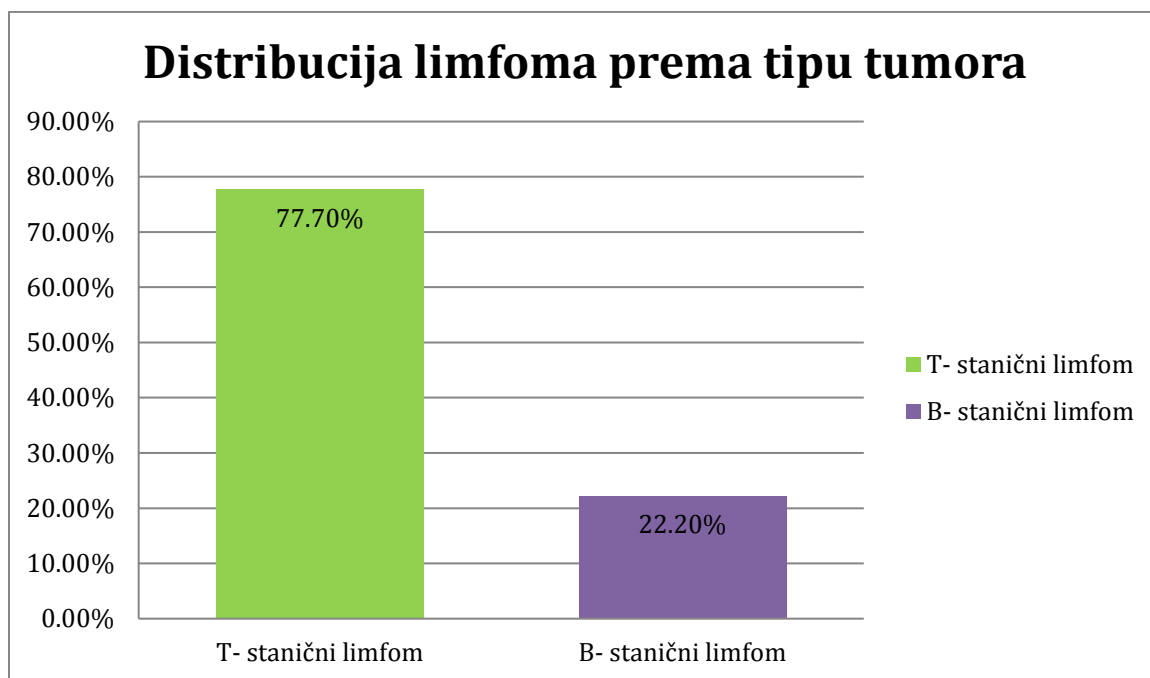
Slika 3. Suspektni limfom/upalna bolest crijeva, duodenum, pas, HE x 20

### 4.3. Rezultati imunohistokemijske pretrage

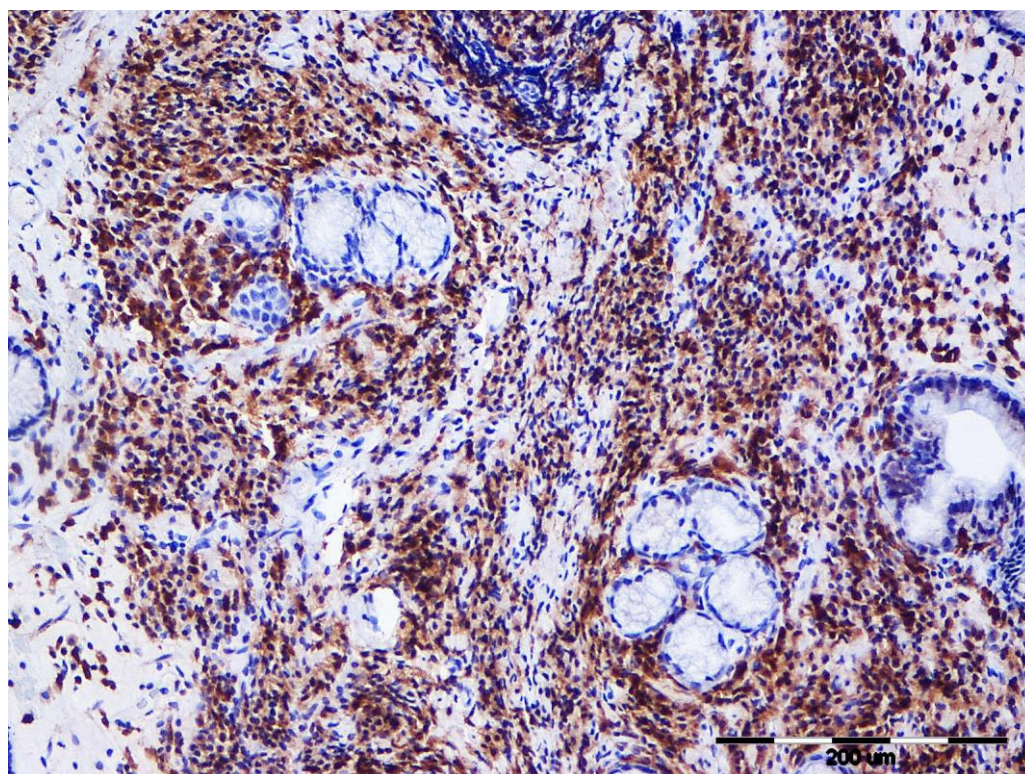
Na temelju samo morfološke klasifikacije histopatološkom analizom, 16 uzoraka na kojima smo napravili imunohistokemijsku pretragu, 9 slučajeva je dijagnosticirano kao upalna bolest crijeva (56.2%), 2 slučaja su dijagnosticirana kao limfom (12.5%), a 3 slučaja kao suspektna upala (18.7%) dok su 2 slučaja histopatološki klasificirana kao suspektna upala ili limfom (12.5%).

Nakon što je provedena imunohistokemijska pretraga i na temelju postotka pozitivnih stanica u svakom uzorku na CD3 i CD79ac $\gamma$  biljege ustanovljeno je 9 dijagnoza limfoma (56.2%), a u 7 slučajeva je postavljena dijagnoza upalne bolesti crijeva (43.7%). Kada je napravljena IHC ustanovljeno je da smo ovom pretragom potvrdili histopatološki nalaz u 6 slučajeva (37.5%), u 5 slučajeva je opovrgnuta dijagnoza (31.2%) dok je u 5 slučajeva (31.2%) imunohistokemijska pretraga diferencirala limfom od upalne bolesti crijeva.

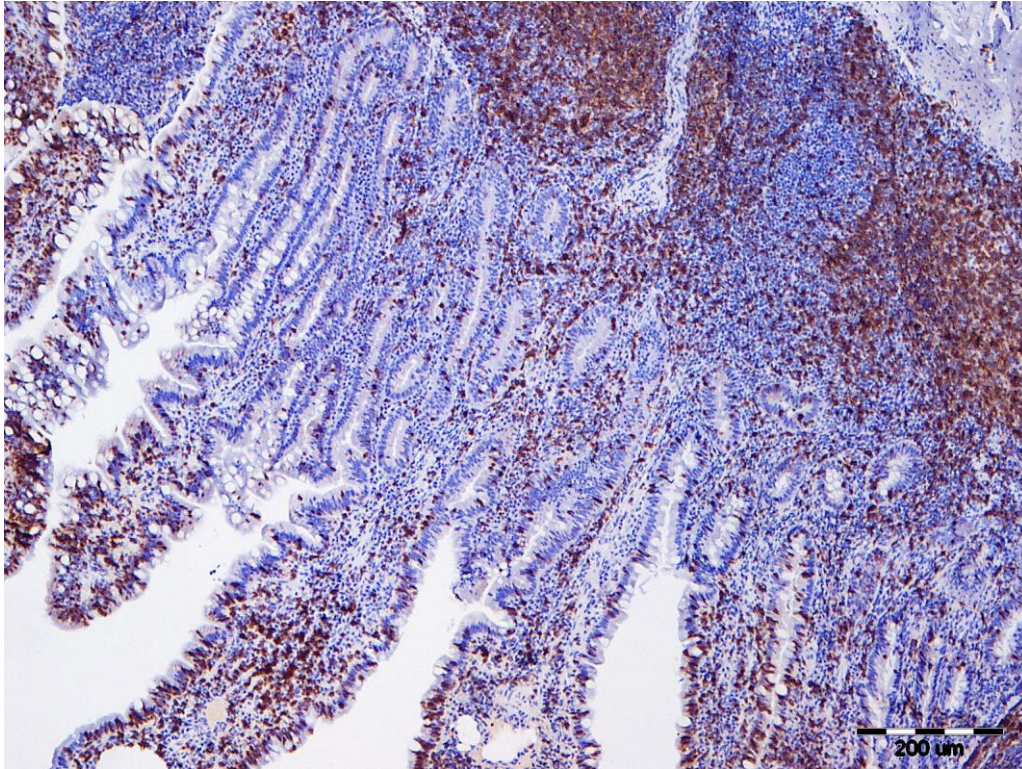
U ovom radu incidencija T- staničnog limfoma iznosila je 77.7% (n=7), a B- staničnog limfoma 22.2% (n=2) na temelju postotka pozitivnih stanica na biljege, gdje je granična vrijednost postavljena na 80% pozitivnih stanica.



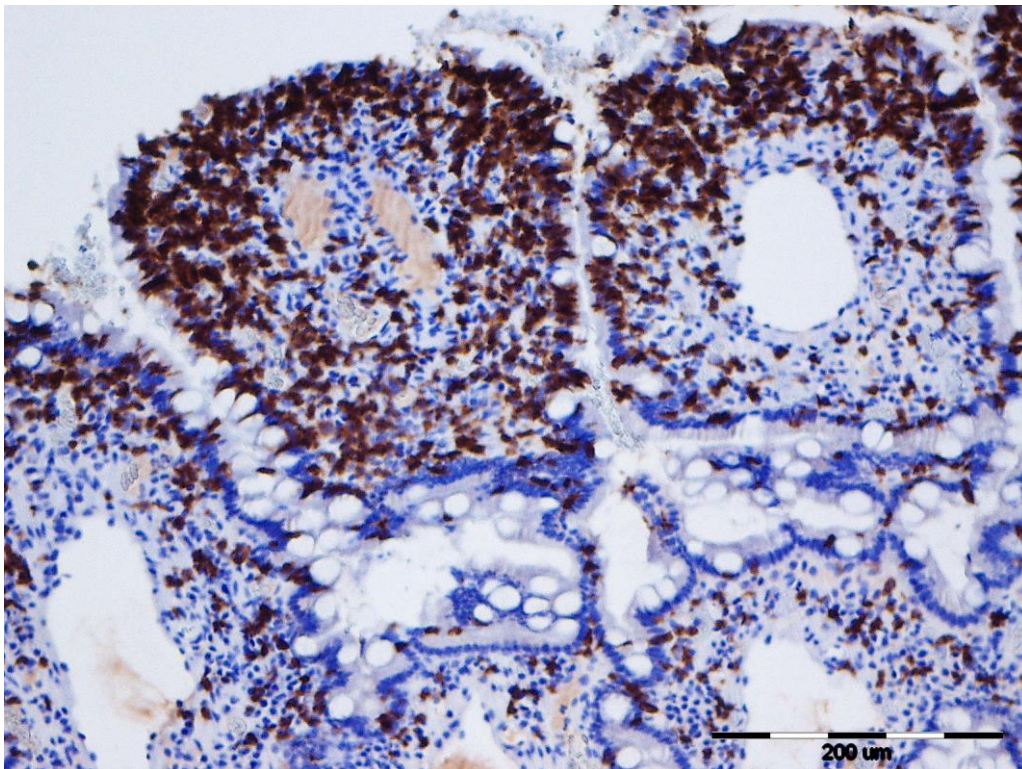
Grafikon 1. Učestalost tipa limfoma prema ekspresiji pozitivnih stanica na CD3 i CD79 biljege



Slika 4. Limfom, želudac, pas, dominantno (80%) CD79 pozitivne stanice, CD79, IHC x 20



Slika 5. Upalna bolest crijeva, duodenum, pas, heterogena populacija limfocita, oko 60% CD3 pozitivnih stanica, CD3, IHC x 20



Slika 6. Limfom, kolon, pas, dominantno (80%) CD3 pozitivne stanice, CD3, IHC x 40

Tablica 1. Prikaz rezultata histopatološke i imunohistokemijske pretrage

	PASMINA	DOB	SPOL	UZORAK	DIJAGNOZA HE	DIJAGNOZA IHC	CD3	CD79
1.	njemački ovčar	1	pas	kolon	upala	limfom	80%	20%
2.	križanac	8	kuja	želudac jejunum	upala upala	upala	70% 60%	30% 40%
3.	križanac	8	pas	duodenum želudac	upala upala	limfom	80% 80%	20% 20%
4.	pudl Toy	8	pas	duodenum	upala	limfom	80%	20%
5.	bernski planinski pas	9	pas	jejunum	upala	limfom	80%	20%
6.	pudl mali	2	kuja	želudac	upala	upala	50%	50%
7.	križanac	8	pas	duodenum želudac	upala	upala	60% 60%	40% 40%
8.	križanac	3	pas	duodenum	upala	upala	75%	25%
9.	zap.škotski terijer	10	pas	duodenum	upala	limfom	20%	80%
10.	patuljasti šnaucer	3	pas	želudac	limfom	limfom	5%	90%
11.	samojed	12	pas	želudac	limfom	limfom	90%	5%
12.	labrador retriever	1	kuja	duodenum	suspektni upala/limfom	upala	45%	55%
13.	zlatni retriever	9	kuja	duodenum želudac	suspektni upala/limfom	limfom	65% 15%	85% 5%
14.	bigl	1	pas	duodenum	suspektna upala	upala	65%	35%
15.	malteški psić	13	pas	duodenum želudac	suspektna upala	limfom	80% 40%	20% 60%
16.	samojed	10	pas	duodenum želudac	suspektna upala	upala	55% 65%	45% 35%
17.	velški terijer	8	pas	duodenum	suspektna upala			
18.	njemački ovčar	7	kuja	duodenum	suspektna upala			
19.	pudl mali	11	pas	duodenum	upala			

20.	engleski buldog	6	pas	duodenum	limfom			
21.	zlatni retriver	9	pas	duodenum	upala			
22.	puđl mali	8	kuja	duodenum	suspektna upala			
23.	križanac	8	pas	duodenum	suspektna upala			
24.	labrador retriver	5	pas	duodenum	upala			
25.	puđl mali	6	pas	duodenum	upala			
26.	belgijski ovčar	8	pas	duodenum	upala			
27.	cane corso	3	pas	duodenum	suspektna upala/limfom			
28.	am.staford ski terijer	6	pas	duodenum	suspektna upala			
29.	križanac	15	kuja	duodenum	limfom			
30.	križanac	7	kuja	duodenum	suspektna upala			
31.	njemački ptičar	9	pas	duodenum	limfom			
32.	kerry blue terijer	11	pas	duodenum	limfom			
33.	križanac	6	pas	duodenum	limfom			
34.	križanac	4	kuja	želudac	upala			
35.	gordonski seter	9	pas	kolon	upala			



## **5. RASPRAVA**

### **5.1. Utvrđena pasminska, spolna i dobna distribucija**

U naš rad bilo je uključeno ukupno 35 životinja. Na svim uzorcima napravljena je histopatološka analiza, a na 16 uzoraka napravljena je i imunohistokemijska analiza. Prema dobnoj distribuciji prosječna starost svih pasa iznosila je 7.2 godina. Utvrdili smo da se u istraživanom razdoblju od 16 uključenih uzoraka na kojima je napravljena imunohistokemijska pretraga, limfom najčešće javlja kod sljedećih pasmina: zlatnih retrievera, bernskog planinskog psa, terijera i križanaca, a upalna bolest crijeva kod pudla malog, labrador retrievera, njemačkog ovčara, samojeda i križanaca što odgovara podacima iz ranijih studija (MIURA i sur., 2003.). Prosječna dob u kojoj se javlja limfom iznosi 8.8 godina, a upalna bolest crijeva 7 godina, pa je vidljivo da se upalna bolest u prosjeku javlja nešto ranije u odnosu na limfom, razlika je relativno mala te se vrlo često dob preklapa što predstavlja još jednu prepreku pri dijagnosticiranju i diferenciranju ove dvije bolesti. Prema nekim autorima, iako samo kao hipoteza, postoji potencijalna progresija upalne bolesti u limfom, stoga bi životna dob u kojoj se obje bolesti pojavljuju mogla biti jedna od smjernica za daljnje istraživanje (FRANK i sur., 2007.). Spolna distribucija u ovom radu u obje skupine ukazuje da od obje bolesti češće obolijevaju mušjaci kojih je 85.7%, a ženki 14.2% što odgovara ranijim studijama (COUTO i sur., 2018.). Prema tim autorima, ali i drugim izvorima još uvijek nije dovedeno u korelaciju spol životinje sa incidencijom pojavnosti oboljenja od alimentarnog limfoma u mužjaka.

### **5.2. Imunohistokemijska pretraga**

U rutinskoj dijagnostici upalnu bolest crijeva je vrlo teško razlikovati od alimentarnog limfoma, što ima za posljedicu odgađanje prave dijagnoze, terapije i prognoze (WALY i sur., 2005). Upotreba imunohistokemije u kombinaciji sa histopatologijom i imunofenotipiziranjem te fenotipska uniformnost stanica infiltriranih u mukozi crijeva bile bi od koristi za razlikovanje ovih dviju bolesti (WALY i sur., 2005). Imunohistokemijska analiza korisna je u kombinaciji sa histopatološkom pretragom i PCR-om iz razloga što omogućava diferencijaciju klonalne populacije stanica koja je karakteristična za limfom za razliku od poliklonalne populacije stanica kod neneoplastičnih promjena (COUTO i sur., 2018.). Autori

se slažu u tome da bi upravo ta klonalost i imunofenotipiziranje bili ključni čimbenici u diferencijaciji ovih dviju bolesti.

U ovom radu je 7 (77.7%) uzoraka pokazalo 80% pozitivnih stanica prema ekspresiji CD3 biljega i klasificirano je u T- stanični alimentarni limfom. Prema literaturi većina intestinalnih limfoma je podrijetla T- limfocita (WALY i sur., 2005) i to malih i srednje velikih limfocita ili je klasificirano u EATL tip 2 intestinalnog limfoma što i jest primarno T- stanični limfom (MOORE i sur., 2012.). Pozitivnu reakciju na CD79 $\alpha$  biljeg pokazala su 2 uzorka (22.2%) i oba uzorka bili su uzorci želuca što odgovara podacima iz literature o pojavnosti B- staničnog limfoma u želucu. Međutim, u literaturi postoje studije u kojima se pokazalo kako kod mačaka postoji incidencija i B- staničnog alimentarnog limfoma dok kod pasa to još uvijek nije zabilježeno (WALY i sur., 2005.). Bitno je za istaknuti kako je kod pasa limfom kao najčešća hematopoetska neoplazija podrijetla B- limfocita, dok je alimentarni limfom T- staničnog podrijetla. Ekspresija biljega u ovom radu u korelaciji je sa literaturnim podacima o staničnom tipu tumora (WALY i sur., 2012.). U 3 slučaja (18.7%) pojavnost fenotipa je bio mješoviti, stanice su pokazale ekspresiju na CD3 i CD79 $\alpha$  biljege, a postavljena dijagnoza je upalna bolest crijeva. Prema literaturi u takvim slučajevima i ako se histopatološki pregleda uzorak može se postaviti pitanje da li postoji progresija UBC-a u limfom, međutim to je samo pretpostavka (MOORE i sur., 2012.). Prema literaturi prilikom histopatološke pretrage vrlo česta dijagnoza je limfom, sa morfološkom pozadinom upalne infiltracije što može otežati razlikovanje UBC od limfoma pri postavljanju dijagnoze histopatološkom pretragom i u ovim slučajevima je potrebno provesti IHC kako bi diferencirali UBC od limfoma. U ovom radu je također nakon imunohistokemijske reakcije nekoliko slučajeva reklasificirano iz upalne bolesti crijeva u limfom, ekspresija biljega je u tim slučajevima gotovo jednakomjerna što odgovara već provedenim studijama (WALY i sur., 2012.).

Na temelju dosadašnjih znanstvenih spoznaja o podrijetlu i distribuciji T- i B- limfocita kod limfoma u želucu i intestinalnog limfoma, alimentarni limfom je u 63% do 75% slučajeva T-stanični limfom i to limfom malih i srednje velikih limfocita, dok limfom želuca ima veću incidenciju pojavnosti kao B- stanični limfom (COYLE i sur., 2004.). U ovom radu smo utvrdili također da je u slučajevima gdje je potvrđen B- stanični limfom distribucija T- limfocita vrlo rijetka.

Obavljenim istraživanjem smo utvrdili da imunohistokemijska pretraga može biti korisna u diferencijaciji upalne bolesti crijeva od psećeg alimentarnog limfoma. Postoje međutim

slučajevi kod kojih i nakon provođenja imunohistokemijske pretrage postoji dvojba, jer iako postoji stanični infiltrat koji morfološki odgovara limfomu, ekspresija biljega pokazuje heterogeni tip stanica. U ovim slučajevima bi za definitivnu potvrdu dijagnoze trebalo provesti PCR analizu klonalnosti.

## 6. ZAKLJUČCI

1. Rezultati o pasminskoj, spolnoj i dobnoj distribuciji dobiveni analizom u ovom radu odgovaraju podacima u ranije objavljenim istraživanjima.
2. Postignut je postavljeni cilj i dokazana korisnost upotrebe imunohistokemijske pretrage u kombinaciji sa histopatološkom pretragom u evaluaciji i postavljanju dijagnoze kod upalne bolesti crijeva i limfoma.
3. Ustanovljeno je da biljezi CD3 i CD79acy mogu biti od koristi u istraživanju distribucije imunosnih stanica ovisno o njihovu fenotipu kod upalne bolesti crijeva i alimentarnog limfoma.
4. U istraživanju je potvrđena teza da se kod pasa u alimentarnom sustavu javlja dominantno T-stanični limfom.
5. Upalna bolest crijeva i limfom predstavljaju dijagnostički i prognostički zahtjevna oboljenja probavnog sustava, stoga je nužno provesti istraživanja na većem broju životinja i kombinirajući ostale pretrage kako bi se nastojalo riješiti brojne nedoumice i bolje diferenciralo ove dvije bolesti.

## 7. LITERATURA

1. BOSMAN, F.T. (2010.): WHO Classification of Tumors of Digestive System. 4th ed. Lyon, Franc: International Agency for Reasearch on Cancer
2. BRISCOE K.A., M. KROCKENBERGER, J.A. BEATTY, A. CROWELY, M.M. DENNIS, P.J. CANFIELD, N. DHAND. A.E. LINGARD, V.R. BARRS (2011.): Histopathological and immunohistochemical evaluation of 53 cases of feline lymphoplasmacytic enteritis and low-grade alimentary lymphoma. *J. Comp. Pathol.* 145., 187-198.
3. CERQUETELLA M., A. SPATERNA, F. LAUS, B. TESEI, G. ROSSI, E. ANTONELLI, V. VILLANACI, G. BASSOTI (2010.): Inflammatory bowel disease in the dog: Differences and similarities wuth human. *World J.Gastroenterology.* 16(9).1050-1056.
4. CHETTY R., K. GATTER (1994.): CD3: Structure, function and the roll of immunostaining in clinical practice. *Journal of Pathology.* 173., 303-307.
5. CHU P.G., D.A. ARBER (2001.): CD79: A review. *Appl. Immunohistochem. Mol. Morphol.* 9(2). 92-106.
6. COONS A.H., H.J. CREECH, R.N. JONES (1941.): Immunological properties of an antibody containing a flourescent group. *Proc. Soc. Exp. Biol. Med.* 47(2)., 200-202.
7. COUTO C.G., H.C. RUTGERS, R.G. SHERDING, J. ROJKO (1989.): Gastrointestinal lymphoma in 20 dogs. A retrospective study. *J. Vet. Intern. Med.* 3(2).,73-8.
8. COYLE K.A., H. STEINBERG (2004.): Characterization of lymphocytes in canine gastrointestinal lymphoma. *Vet. Pathol.* 41(2)., 141-6.
9. DAY M.J., R.D. SCHULTZ (2011.): Veterinarska imunologija, načela i primjena. Medicinska naklada Zagreb. 83-96;97-106.
10. DURAIYAN J., R. GOVINDARAJAN, K. KAIYAPPAN, M. PALANYSAMMI (2012): Application of immunohistochemistry. *Pharm. Bioallied. Sci.*4 (Supl2)., 307-309.
11. ETTINGER S., E. FELDMAN (2010.): Textbook of Veterinary Medeicine 7th Ed.
12. FOURNEL–FLEURY C., F. PONCE, P. FELMA, A. BLAVIER, C. BONNEFONT, L. CHABANNE, T. MARCHAL, J.L. CADORE, I. GOY-THOLLOT, D. LEDIEU, I. GHERNATI, J.P. MAGNOL (2002.): Canine T-cell lymphoms: a morphological, immunological, and clinical study case of 46 new cases. *Vet. Pathol.* 39.,92-109.

13. FRANK J.D., S.B. REIMER, P.H. KASSI, M. KIUPEL (2007.): Clinical outcomes of 30 cases of canine gastrointestinal lymphoma. *J. Am. Hosp. Assoc.* 43., 313-321.
14. FRENCH R.A., S.E. SEITZ, V.E. VALLI (1996.): Primary epitheliotropic alimentary T-cell lymphoma with hepatic involvement in a dog. *Vet. Pathol.* 33(3)., 349-352.
15. GEIGER T.(2011.): Alimentary lymphoma in cats and dogs. *Vet. Clin. Anim.* 41.,419-432.
16. GUYTON A.C., J.E. HALL (2017.): *Medicinska fiziologija*, 13.izd. Medicinska naklada, Zagreb.
17. HEILMANN R. M., J. S. SUCHDOLSKI (2015.): Is inflammatory bowel disease in dogs and cats associated with Th1 or Th2 polarization? *Vet. Immun. Immunopathol.* Vol.168., 131-1.
18. KONIG H.E. (2009.): *Anatomija domaćih sisavaca*. Naklada Slap. 335-366.
19. McGAVIN M.D., J.F. ZACHARY (2008.): *Specijalna veterinarska patologija*. 42-45;498-502.
20. MIURA T., H. MAARUYAMA, M. SAKAI, T. TAKAHASHI, H. KOIE, Y. YOSHIKI, H. SHIBUYA, T. SATO, T. WATARI, M. TOKURIKI, A. HASEGAWA (2004.): Endoscopic findings on alimentary lymphoma in 7 dogs. *J. Vet. Med. Sci.* 66., 577-580.
21. MEUTEN J.D. (2016.): *Tumors in domestic animals*, 5th edition. 499.
22. MOORE P.F., A. RODRIGUEZ-BERTOS, P.H. KASS (2012.): Feline gastrointestinal lymphoma: mucosal architecture, immunophenotype and molecular clonality. *Vet. Pathol.* 49.,658-668.
23. WALY N.E., T.J. GRUFFYD-JONES, C.R. STOKES, M.J. DAY (2005.): Immunohistochemical diagnosis of alimentary lymphomas and severe intestinal inflammation in cats. *J. Comp. Path.* 133., 253-260.
24. WILLIARD M.D. (2012.): Alimentary neoplasia in geriatric dogs and cats. *Vet. Clin. Small.Anim.* 42., 693-706.
25. ZHANG Y.Z., Y.Y. LI (2014.): Inflammatory bowel disease: pathogenesis. *World J. Gastroenterol.* 20(1)., 90-1.

## 8. SAŽETAK

Napravljena je retrospektivna analiza koja je uključivala 35 uzoraka želuca i crijeva pasa dobivenih endoskopski i kirurški, a uzorci su prikupljeni u razdoblju od 1.1.2009. do 30.6.2018. i nalaze se u arhivi Zavoda za veterinarsku patologiju. Težište istraživanja stavljeno je na alimentarni limfom i upalnu bolest crijeva u pasa. U ovom radu je od ukupno 35 uključenih životinja 40% bilo sa dijagnozom limfoma, 40% životinja sa dijagnozom upalne bolesti, 17.4% životinja sa suspektnom upalom, 2.6% životinja sa dijagnozom suspektna upala/limfom. U radu je histopatološkom pretragom evaluirano 35 uzoraka, od kojih su uzorci 16 životinja analizirani i imunohistokemijskom pretragom (IHC). Dijagnoze postavljene histopatološki su ovisno o ekspresiji biljega IHC pretragom bile potvrđene, opovrgnute ili diferencirane. U radu je imunohistokemijskom pretragom istraživana postotak pozitivnih stanica na ekspresiju CD3 i CD79 $\alpha$  biljega. Ukoliko je 80% i više limfatičnih stanica u jednom organu bilo pozitivno na jedan od biljega takva promjena je ocijenjena kao limfom, a ovisno o vrsti biljega je svrstan u T- ili B-stanični. U slučaju slabije ekspresije, niže od 80%, patološka promjena je svrstana u skupinu upalne bolesti. U 7 slučajeva (77.7%) uzorci su pokazali ekspresiju CD3 biljega i klasificirani su u T-stanični limfom. U 2 slučaja (22.2%) uzorci su pokazali ekspresiju CD79 $\alpha$  biljega i klasificirani su kao B- stanični limfom. U 7 slučajeva (43.7%) uzorci su imali postotak pozitivnih stanica na biljege niži od 80% i svrstani su u skupinu upalnih bolesti. Pasmine koje su najčešće oboljele od limfoma su zlatni retriever, labrador retriever, samojed te križanci. Pasmine koje su najčešće oboljele od upalne bolesti crijeva su pudl mali, njemački ovčar i bigl. Prosječna starost pasa oboljelih od limfoma bila je 8.8 godina, a od upalne bolesti crijeva 7 godina. Veći postotak oboljelih životinja kod obje bolesti bili su mužjaci (85.8% mužjaka, a 14.2% ženki). Imunohistokemijska pretraga može biti korisna u razlikovanju alimentarnog limfoma od upalne bolesti crijeva, ali u nekim slučajevim za definitivnu diferencijaciju treba obaviti i PCR pretragu klonalnosti stanica.

Ključne riječi: pas, retrospektivna analiza, želudac, limfom, upalna bolest crijeva

## 9. SUMMARY

### Retrospective analysis of gastric and intestinal samples of dogs

A retrospective analysis was made that included 35 gastric and intestinal samples of endoscopic and surgical specimens, and the specimens were collected in the period from 1 January 2009 to 30 June 2018. Specimens were from the archive of the Veterinary Patology Department. The focus of the study was on alimentary lymphoma and inflammatory bowel disease of the dog as a pathological change in the gastrointestinal tract. In this study, out of 35 animals included, 40% were with lymphoma, 40% with inflammatory bowel disease, 17.4% with suspected IBD and 2.6% with suspected inflammation/lymphoma. 35 samples were evaluated by histopathological analysis and 16 of them were also analyzed immunohistochemically (IHC). IHC analysis investigated the percentage of positive cells with CD3 and CD79 $\alpha$  markers expression. If 80% and more lymphatic cells were positive to one marker, that pathological change was evaluated as lymphoma, and depending on the type of marker it was classified as T- or B-cell lymphoma. In the case of the lower expression, lower than 80% the pathological change was classified as inflammatory bowel disease. In 7 cases (77.7%) the samples showed expression of CD3 marker and were classified as T-cell lymphoma. In 2 cases (22.2%) the samples showed expression of CD79 $\alpha$  markers and were evaluated as B- cell lymphoma. The breeds most commonly affected by the lymphoma were golden retriever, the Bernese Mountain dog and the mixed breed. In 7 cases (43.7%) samples showed expression lower than 80% and they were classified as inflammatory bowel disease. The breeds most commonly suffering from inflammatory bowel disease were small Poodle, German Shepard and Beagle. The average age of dogs suffering from lymphoma was 8.8 years, and inflammatory bowel disease was 7 years. Males were more often affected by both diseases (85.8% males, 14.2% females.). Immunohistochemical analysis can be useful in differentiating alimentary lymphoma from inflammatory disease, but in some cases clonal PCR analysis of cells should be done.

Key words: dog, retrospective analysis, gastric, lymphoma, inflammatory bowel disease



## 10. ŽIVOTOPIS

Rođena sam 1.5.1990. u Zadru, osnovnu školu sam pohađala u Donjem Lapcu, a glazbenu školu u Biogradu na moru. Nakon osnovne škole upisala sam Medicinsku školu "Ante Kuzmanića" u Zadru, usmjerenje farmaceutski tehničar. Integrirani preddiplomski i diplomski studij veterinarske medicine na Veterinarskom fakultetu Sveučilišta u Zagrebu upisala sam 2012.godine. Kao svoje usmjerenje tijekom posljednja tri semestra odabrala sam smjer "Kućni ljubimci". U XII.semestru sam boravila na ERASMUS+ stručnoj praksi u veterinarskoj klinici "Taco", u Santa Cruzu de Tenerife, Španjolska gdje sam sudjelovala u izradi stručnog rada (*J. PEREZ RIVERO A., A. KABDUR GOMEZ, M. TSELEMEGOKOU, A.PIPLICA (2018.): Técnica quirúrgica de exteriorización subcutánea temporal de un asa intestinal con dehiscencia posquirúrgica. A propósito de un caso. Argos Julio (2018.), 56-59.*). Tijekom studija sudjelovala sam u održavanju edukativne izložbe "Reptilomanija+" na Veterinarskom fakultetu.