

# Urođeni rascjep trbušne stijenke u dobrog dupina (Tursiops truncatus)

---

Stipić, Mateja

Master's thesis / Diplomski rad

2019

Degree Grantor / Ustanova koja je dodijelila akademski / stručni stupanj: **University of Zagreb, Faculty of Veterinary Medicine / Sveučilište u Zagrebu, Veterinarski fakultet**

Permanent link / Trajna poveznica: <https://um.nsk.hr/um:nbn:hr:178:467100>

Rights / Prava: [In copyright](#) / [Zaštićeno autorskim pravom.](#)

Download date / Datum preuzimanja: **2024-06-26**



Repository / Repozitorij:

[Repository of Faculty of Veterinary Medicine -  
Repository of PHD, master's thesis](#)



SVEUČILIŠTE U ZAGREBU  
VETERINARSKI FAKULTET

MATEJA STIPIĆ

UROĐENI RASCJEP TRBUŠNE STIJENKE U DOBROG DUPINA (*Tursiops truncatus*)

Diplomski rad

Zagreb, 2019.

Ovaj rad izrađen je u Zavodu za anatomiju, histologiju i embriologiju.

Predstojnica zavoda: izv. prof. dr. sc. Martina Đuras

Mentorica : izv. prof. dr. sc. Martina Đuras

Članovi povjerenstva:

1. prof. dr. sc. Tajana Trbojević Vukičević
2. izv. prof. dr. sc. Tomislav Gomerčić
3. izv. prof. dr. sc. Martina Đuras
4. izv. prof. dr. sc. Snježana Kužir (zamjena)

## ZAHVALE

Zahvaljujem svojoj mentorici izv. prof. dr. sc. Martini Đuras na velikoj pomoći, staloznosti i na ulozenom vremenu, trudu, podrsci i strucnim savjetima koje mi je davala tijekom izrade ovog rada.

Zahvaljujem dr. sc. Katarini Špiranec i izv. prof. dr. sc. Tomislavu Gomerčiću na pomoći i savjetima pri izradi studentskoga rada za Rektorovu nagradu 2013. godine, zatim doc. dr. sc. Marku Stejskalu i doc. dr. sc. Hrvoju Capaku za pomoć pri prikupljanju podatka vezanih uz pacijente Klinika Veterinarskog fakulteta Sveučilišta u Zagrebu. Zahvaljujem asistentici Kim Korpes, dr. med. vet. na pomoći tijekom izrade diplomskog rada.

Naposljetku, veliko hvala mojim prijateljima koji su uvijek bili uz mene i velika podrška tijekom studiranja. Najviše hvala mojoj obitelji koja je vjerovala u mene, podržala sve moje studentske prakse i bez koje ništa od ovoga ne bi bilo moguće.

## SADRŽAJ

UVOD	1
PREGLED REZULTATA DOSADAŠNJIH ISTRAŽIVANJA	6
HIPOTEZA	9
MATERIJALI I METODE	10
REZULTATI	12
RASPRAVA	26
ZAKLJUČCI	29
POPIS LITERATURE	30
SAŽETAK	33
SUMMARY	34
ŽIVOTOPIS	35

## UVOD

U Jadranskome moru živi populacija dobrih dupina (*Tursiops truncatus*) koja se smatra ugroženom i zakonom je zaštićena. Dobri dupini pronađeni mrtvi u prirodi podliježu postmortalnim pregledima koji se provode od 1990. u okviru sustavnog praćenja morskih sisavaca Jadranskoga mora na Veterinarskom fakultetu Sveučilišta u Zagrebu. Tijekom postmortalnih pregleda primijećene su promjene u građi trbušne stijenke dobrih dupina te je preliminarnim istraživanjem utvrđeno da se radi o urođenim malformacijama (GOMERCIC i sur., 2008).

Prirođene (kongenitalne) malformacije su strukturne abnormalnosti prenatalnog podrijetla koje se javljaju u životinja i čovjeka. To su uočljivi morfološki defekti cijeloga tijela ili jednoga dijela tijela koji su prisutni u trenutku poroda ili pobačaja. Teratologija (grč. *teratos* - čudovište) jest grana embriologije koja se bavi uzrocima, razvojem, opisom i klasifikacijom urođenih malformacija (RÜSSE i SINOWATZ, 1998).

Radi razumijevanja malformacija trbušne stijenke bitno je poznavanje njene anatomije i embrionalnog razvoja. Bilo koja promjena u strukturama koje čine trbušni zid može dovesti do ispadanja organa trbušne šupljine. Takvo se stanje naziva trbušna kila. Dobro poznavanje struktura koje se nalaze u trbušnom području važno je tijekom kirurških zahvata poput uklanjanja stranoga tijela iz probavnoga trakta, splenektomije, ovariohisterektomije i drugih. Postnatalno trbušna stijenka građena je od više slojeva. Prvi sloj trbušne stijenke čini koža. Sljedeći sloj je vanjska fascija trupa (*fascia trunci externa*) koja se dijeli u površinsku i duboku. Površinska fascija trupa sadrži kožni mišić trupa (*m. cutaneus trunci*), mišić puzdre (*m. praeputialis*) u mužjaka i supramamarni mišić (*m. supramammarius*) u ženki mesojeda. Ispod kožnog mišićja slijede trbušni mišići (*musculi abdominis*). Lateralno u sklopu trbušne stijenke nalaze se vanjski kosi trbušni mišić (*m. obliquus externus abdominis*), ispod njega je unutarnji kosi trbušni mišić (*m. obliquus internus abdominis*) i najdublje leži poprečni trbušni mišić (*m. transversus abdominis*). Ventralno trbušnu stijenku gradi ravni trbušni mišić (*m. rectus abdominis*) (GOMAA i sur., 2017; DYCE i sur., 2010).

U području trbušne stijenke postoje dvije važne vezivnotkivne tvorbe, a to su bijela linija (*linea alba*) i ingvinalni ligament (*ligamentum inguinale*). Bijela linija je tetivasti trak koji se proteže između ksifoidne hrskavice i kranijalnog ruba zdjelice. Bijela linija pojačava ventralnu trbušnu stijenku (KÖNIG i LIEBICH, 2009). BOOTHE (1990) navodi da je metoda laparotomije

u bijeloj liniji odgovarajuće dužine standardni pristup za pretraživanje trbušne šupljine u psa. Ingvinalni ligament je zadebljanje kaudalnog ruba zdjelične tetive *m. obliquus externus abdominis* blisko povezanog s transverzalnom fascijom. Ligament se proteže od *tuber coxae* do *tendo prepubicus*.

Važna anatomska tvorba u kaudalnom trbušnom području je ingvinalni kanal (*canalis inguinalis*). Ingvinalni kanal je prostor između trbušnih mišića i njihovih aponeuroza, ispunjen je rahlim vezivnim tkivom i dolazi u oba spola. Služi za prolaz *processus vaginalis* i za spuštanje sjemenika prije ili neposredno nakon rođenja u mužjaka. Klinički značaj ingvinalnog kanala, odnosno preponskog područja, su kastracije, preponske hernije i kriptorhizam (KÖNIG i LIEBICH, 2009, DYCE i sur., 2010).

Arterije koje opskrbljuju trbušnu stijenku su *a. epigastrica cranialis*, *a. epigastrica caudalis*, *a. circumflexa ilium profunda*, *a. costoabdominalis*, *a. abdominalis cranialis*, *a. abdominalis caudalis*, *a. epigastrica cranialis superficialis* i *a. epigastrica caudalis superficialis*. *A. epigastrica cranialis* i *a. epigastrica caudalis* vaskulariziraju poprečni trbušni mišić i ravni trbušni mišić. *A. circumflexa ilium profunda* vaskularizira unutarnji kosi trbušni mišić, poprečni trbušni mišić, kožu i kožni mišić trupa. *A. abdominalis cranialis* i *a. abdominalis caudalis* vaskulariziraju poprečni trbušni mišić i kose trbušne mišiće. *A. epigastrica cranialis superficialis* vaskularizira kožni mišić trupa, zatim kaudalne i kranijalne prsne mliječne žlijezde te njihov supramamarni mišić. *A. epigastrica caudalis superficialis* opskrbljuje površinski preponski limfni čvor, puzdu s fascijom i mast koja okružuje to područje u mužjaka. U ženki se usmjerava kranioventralno od ingvinalnog kanala gdje vaskularizira ingvinalne i abdominalne mliječne žlijezde, pripadajuće površinske limfne čvorove i supramammarne mišiće. Glavni živci koji inerviraju trbušnu stijenku su *n. costoabdominalis*, *n. iliohypogastricus cranialis* i *caudalis*, *n. ilioinguinalis* i *n. cutaneus femoris lateralis* (GOMAA i sur., 2017).

Poradi boljeg shvaćanja nastanka gore navedenih struktura važno je poznavanje osnova embrionalnog razvoja mišićnog sustava. Izuzev mišića šarenice, koji nastaju od ektoderma, mišićni sustav se razvija od srednjeg zametnog listića, mezoderma. Skeletno mišićje nastaje od paraksijalnog mezoderma, koji od zatiljnog do križnog područja tvori somite, a u području glave somitome. Somiti se diferenciraju u sklerotom, dermomiotom i u dva područja od kojih će se razviti mišićno tkivo. Jedno područje oblikovanja mišićnog tkiva nalazi se na ventrolateralnom rubu (VLR) ili usni dermomiotoma. Stanice VLR-a sudjeluju u nastanku miotoma i od njih nastaju prastanice za mišićje udova i tjelesne stijenke (hipomerno, hipaksijalno mišićje) (SADLER, 2009). Te pojedinačne hipomere srastu te tvore neprekinutu mišićnu ploču od koje se razvija unutarnji kosi trbušni mišić, vanjski kosi trbušni mišić i poprečni trbušni mišić. Ventralni

dijelovi hipomera koji se spoje odvojeno od glavnih mišićnih snopova tvore ravni trbušni mišić. Mioblasti hipomera u slabinskokrižnom području te križnorepnom području također su osnova za diferencijaciju odgovarajuće muskulature (McGEADY i sur., 2014). Drugo područje oblikovanja mišićnog tkiva nalazi se na dorzomedijalnom rubu (DMR) ili usni dermomiotoma. Te stanice migriraju na prednju stranu budućeg dermatoma, sudjeluju u stvaranju miotoma tzv. epimernog, epaksijanog mišićja koje čine mišići leđa. Slično se događa i u sedam somitomera u području glave kranijalno od zatiljnih somita, iako one ostaju rahlo ustrojene tvorbe koje se ne dijele u sklerotom i dermomiotom. Tijekom diferencijacije nezrele stanice mišićnog tkiva, mioblasti, međusobno se stapaju u dugačka mišićna vlakna s više jezgara. U citoplazmi se uskoro pojavljuju miofibrile, a potkraj 3. mjeseca pojavi se tipična poprečna ispruganost. Titive koje povezuju mišiće i kosti, nastaju od stanica sklerotoma uz granicu s miotomom na prednjim i stražnjim rubovima somita. Razvojem tih stanica upravlja transkripcijski čimbenik scleraxis (SADLER, 2009).

Tijekom intrauterinog razvoja u domaćih sisavaca, pa tako i ljudi, trbušna šupljina postaje premalena za sve crijevne vijuge zbog istodobnog razvoja jetre, koja je velika zbog svoje hematopoetske uloge u tom periodu, pa se crijeva neko vrijeme fiziološki nalaze izvan trbušne šupljine. To se događa u ljudi u šestom tjednu razvoja kada se crijevne vijuge zajedno s izbočinom embrionalnog celoma utiskuju u pupkovinu (SADLER, 2009). Ovakav proces odvija se i u tijelu domaćih sisavaca tijekom trećeg i četvrtog tjedna graviditeta te se takvo stanje naziva fiziološkom umbilikalnom hernijom (McGEADY i sur., 2014). U ljudi se tijekom desetoga tjedna crijevne vijuge iz pupčane hernijske vreće počinju vraćati u trbušnu šupljinu. Najprije se vraća proksimalni dio jejunuma i smješta se lijevo u trbušnu šupljinu, dok se kasnije vijuge smještaju više udesno (SADLER, 2009).

Malformacije trbušne stijenke mogu uzrokovati trbušnu kila. Trbušna kila (*hernia abdominalis; hernia ventralis*) je zajedničko ime za sva izbočenja unutarnjih tjelesnih struktura kroz trbušnu stijenku (PADOVAN, 2006). Prema uzroku nastanka kila može biti prirođena i stečena. Svaku kila karakterizira hernijski otvor, hernijski prsten, unutarnja hernijska vreća, vanjska hernijska vreća i hernijski sadržaj.

Prema SADLERU (2009) malformacije trbušne stijenke klasificirane su u dvije kategorije, omfalokela i gastroshiza. Omfalokela jest prolaps (hernijacija) trbušnih organa kroz nepotpuno zatvoren pupčani prsten. Prolabirani utrobni organi prekriveni su amnionom, a katkad i potrbušnicom. Ovakve malformacije nastaju kada kad se crijevne vijuge ne vrate u trbušnu šupljinu nakon fiziološke umbilikalne hernije. Ova malformacija trbušne stijenke zove se još i pupčana kila ili umbilikalna hernija (lat. *haernia umbilicalis*) koja označava ispadanje trbušnih



organa kroz otvor na trbušnoj stijenci u području pupka. Gastrohiza jest rascjep prednje trbušne stijenke lateralno od potpuno zatvorenog pupka, obično desno od njega. Utrobni organi koji prolaze kroz rascjep nisu pokriveni ni potrbušnicom ni amnionom već su uronjeni u amnionsku tekućinu koja ih može oštetiti. Ova anomalija nastaje najvjerojatnije zbog poremećenog zatvaranja trbušne stijene oko pupkovine. U slučaju gastrohize crijevne vijuge su se vratile iz fiziološke umbilikalne hernije u trbušnu šupljinu ali su ponovno prolabirale kroz prednju trbušnu stijenku tijela i to desno od pupka, u području nestale desne pupčane vene.

Prema RÜSSE i SINOWATZ (1998) klasifikacija malformacija trbušne stijenke glasi: prirođena pupčana kila je posljedica nepotpunog zatvaranja trbušne stijenke u području pupka tijekom intrauterinog razvoja te nepotpunog vraćanja zavoja crijeva u trbušnu šupljinu tijekom embrionalnog razvoja. Prisutna je prilikom rođenja jedinke, dok je u omfalokela uvijek prisutan bar još jedan defekt trbušne stijenke sa širokom bazom hernije. U oba slučaja hernijska vreća je građena od peritoneuma i amniona. S obzirom na prolabirane organe razlikujemo *hernia funiculi umbilicalis*, odnosno mala omfalokela koja sadrži samo nekoliko zavoja crijeva, dok velika omfalokela sadrži uz zavoje crijeva i druge organe poput jetre, slezene i gušterače.

Jedna od trbušnih kila je preponska kila koja nastaje zbog defekta u području ingvinalnog prstena, te zbog toga dolazi do izlaska određenih struktura izvan trbušne šupljine. Kile u području prepona podijeljene su u dvije kategorije, direktnu i indirektnu. Kod indirekte hernije sadržaj koji prolabira ulazi u šupljinu *processus vaginalis* i u mužjaka može dalje prolabirati u mošnju što onda čini skrotalnu herniju. Kod direktne preponske hernije trbušni organi prolaze kroz ingvinalni prsten usporedno s normalnom evaginacijom *processus vaginalis*. Razliku između ove dvije kategorije preponskih hernija teže je odrediti u kuja zbog anatomske građe ingvinalnog područja. Naime, zbog superimpozicije unutarnjeg i vanjskog ingvinalnog prstena u kuja oni ne čine kanal već potencijalnu šupljinu gdje dolazi do rascjepa tkiva u tom području (SHAHAR i sur., 1996).

S obzirom na malformacije trbušne stijenke razlikujemo i malformaciju do koje dođe ako se veza između trbušne šupljine i *processus vaginalis* u skrotalnoj vreći normalno ne zatvori (obliterira) u prvoj godini nakon rođenja. Dakle ako ostane otvorena, vijuge crijeva se spuste u mošnju te nastaje urođena preponska kila, kongenitalna ingvinalna hernija. Katkad je obliteracija *processus vaginalis* nepotpuna pa duž njegova toka ostaju male ciste. U njima se može nakupljati tekućina te nastaju hidrocele sjemenika i / ili sjemenog užeta (SADLER, 2009).

Kitovi (*Cetacea*) se ubrajaju u ugrožene životinje, a pojedine vrste i među najugroženije životinjske vrste uopće. U hrvatskom dijelu Jadranskog mora danas je stalno prisutna samo jedna vrsta kitova, dobri dupin, *Tursiops truncatus* (Montagu, 1821) čija je brojnost procijenjena na

otprilike 220 do 250 jedinki raspoređenih u zimskom razdoblju u 40 jata (GOMERČIĆ i sur., 2002.; GOMERČIĆ i sur., 2004.). Sve ostale vrste kitova pronađene u hrvatskom dijelu Jadranskog mora ondje samo povremeno borave, a među njima je najčešća vrsta plavobijeli dupin, *Stenella coeruleoalba* (GOMERČIĆ i sur., 1994.). Zaštita svih vrsta kitova u Republici Hrvatskoj pravno je uređena Zakonom o zaštiti prirode (Narodne novine, 80/2013), Pravilnikom o strogo zaštićenim vrstama (Narodne novine, 144/2013) te Zakonom o potvrđivanju sporazuma o zaštiti kitova (Cetacea) u Crnom moru, Sredozemnom moru i susjednom atlantskom području (Agreement on the conservation of cetaceans of the Black sea, Mediterranean Sea and contiguous Atlantic area- ACCOBAMS) (Narodne novine, 6/2000.). U svrhu zaštite i održanja u osjetljivom sustavu prirode, biologija i patologija kitova Jadranskoga mora danas je predmet brojnih, sada već multidisciplinarnih znanstvenih istraživanja prirodnih i biomedicinskih znanosti koja su proveli brojni autori kao što su ĐURAS GOMERČIĆ i sur. (2009), GALOV i sur. (2011), BILANDŽIĆ i sur. (2012) i SELETKOVIĆ i sur. (2012).

Jadranska populacija dobrih dupina istražuje se unazad dvadesetak godina. Smrtnost dobrih dupina u novorođenačkoj dobi je najveća, a najčešći uzrok smrti u toj dobi je utapanje u ribarskoj mreži (KOLARIĆ i sur., 2011), što zabrinjava s obzirom na uniparnost ove životinjske vrste te dugi intergestacijski period koji traje oko tri godine (LEATHERWOOD i REEVES, 1983).

Malo je podataka o malformacijama u dobroga dupina. Opisani su perzistirajući arterijski vod (*ductus arteriosus persistens*) i perzistirajući ovalni otvor (*foramen ovale persistens*) (SLIJPER, 1961; POWELL i sur., 2009; HORVAT i sur., 2013). Preliminarna analiza nalaza mrtvih dobrih dupina pronađenih od 1990. do 2008. u hrvatskom dijelu Jadranskoga mora pokazuje da je pupčana kila učestala malformacija u ove populacije. Procjenjuje se da njena pojavnost iznosi 361 do 482 slučajeva na 10 000 zdravih novorođenih dobrih dupina u Jadranskome moru (GOMERCIC i sur., 2008).

Ovim radom biti će istražen oblik i pojavnost malformacija trbušne stijenke u dobrog dupina iz Jadranskoga mora te će se analizirati spolna i dobna predispozicija za ovu malformaciju. Ujedno će se analizirati eventualna pojavnost drugih malformacija, posebno onih krvožilnog sustava, što će doprinijeti boljem razumijevanju uzroka smrti dobrih dupina u Jadranskome moru, te pridonijeti poznavanju i očuvanju ove ugrožene vrste.

## PREGLED DOSADAŠNJIH ISTRAŽIVANJA

Tijekom 10. tjedna graviditeta u ljudi, crijeva se vraćaju natrag u trbušnu šupljinu iz fiziološke pupčane hernijske vreće (SADLER, 2009), no u patoloških stanja zabilježena je pupčana kila i u 32. tjednu graviditeta. Uz ovakve poremećaje nije rijedak slučaj pronalaska još nekih anomalija poput ciste pupčane vrpce i polihidramnioze što podrazumjeva medicinsko stanje koje opisuje višak amnionske tekućine u amnionskoj vreći. U slučaju kojeg opisuju STELLA i BABBO (2000), ciste pupčane vrpce i polihidramnioza su vjerojatno bile uzrok smrti ploda. Iako je ovakvo stanje često povezano s kromosomskim abnormalnostima u ljudi, i to najčešće s trisomijom 18. kromosoma, ne mora uvijek biti tako. Također je teško odrediti uzrok smrti u plodova s normalnim kariotipom koji su imali ovakvu malformaciju (STELLA i BABBO, 2000).

U ljudi učestalost pojave pupčane kile u novorođenčadi je 2,5:10.000 porođaja. Smrtnost je velika (25%), a često su pridružene i druge malformacije kao što su malformacije srca (50%) i neuralne cijevi (40%). U približno 15% slučajeva prisutne su i kromosomske anomalije. Učestalost gastrohiza je 1:10.000 porođaja. Učestalost je veća među djecom mladih roditelja, osobito u onih u kojih je zabilježeno uživanje kokaina. Za razliku od omfalokele, gastrohiza nije povezana niti s kromosomskim anomalijama niti s drugim malformacijama, te je zato postotak preživljavanja visok. Međutim, volvulus (zapletljaj crijeva), koji je česta komplikacija ove kile, uzrokuje prekid opskrbe crijeva krvlju, što dovodi do oštećenja velikih dijelova crijeva i smrti ploda. U slučaju omfalokele i gastrohize u amnionskoj tekućini povećana je količina alfa fetoproteina koja se može ustanoviti prije poroda (SADLER, 2009).

Podaci o pojavnosti pojedinih kila u ljudi su različiti. Pupčana kila predstavlja 6% (YANYAN i sur., 2018) odnosno 10% (ARUNAGIRI i sur., 2018) svih trbušnih kila. Pupčana i parapupčana kila pojavljuju se u dojenčadi i u odraslih ljudi. Pupčana kila pojavljuje se u novorođenčadi i djece, dok se parapupčana pojavljuje u odraslih osoba. Pupčana kila rijetko se pojavljuje u odraslih ljudi. Može se javljati u pacijenata s ascitesom i masivnim abdominalnim distenzijama različitih uzroka (ARUNAGIRI i sur., 2018).

Kila se najčešće sastoji od rigidnog fibroznog otvora, koji se ne širi, i hernijske vreće koja se može povećavati. Kada pupčana kila postane rizična po život pacijenta te se uvidi da može doći do inkarceracije crijeva, kirurški zahvat je nužan. Primjena sintetske mrežice najčešće se koristi za reparacije hernije u ljudi s obzirom da reparacije tradicionalnom šivaćom tehnikom imaju veliki postotak vraćanja hernije. Tehnika reparacije pupčane kile lakom mrežicom s

makroporama, za kile stupnja manjeg od 3, pokazala se kao minimalno invazivna tehnika s dobrim rezultatima (YANYAN i sur., 2018).

Pojavnost pupčane kile uočena je i opisana u gotovo svih domaćih životinja. Ipak, pojava kongenitalne pupčane kile u svinja češća je nego u ostalih domaćih sisavaca (McGEADY i sur., 2014). U svinja uzrokuje velike ekonomske gubitke i probleme vezane uz dobrobit životinja. Sama detekcija regija u genomu zaduženih za umbilikalnu herniju je od velike koristi u uzgoju svinja. Visokosignifikantni „quantitative trait locus“ (QTL), lokus za umbilikalnu herniju u norveškog landrasa, detektiran je na 50 Mb (megabase) SSC14 regije. Potrebna su još daljnja istraživanja na široj populaciji svinja da bi se utvrdilo jesu li varijacije uobičajne ili ne, ali unatoč tome ova se saznanja mogu koristiti kao markeri da bi se smanjila pojava (GRINDFLEK i sur., 2018). Visoka pojava pupčane kile primijećena je i u holštajn frizijske pasmine goveda i iznosi 4% do 15% u promatranoj populaciji (HERRMANN i sur., 2001). Također, velika učestalost pupčane kile opisana je u ždrebadi i štenadi (RAHMAN i sur., 2001). Zabilježen je slučaj inkarcerirajuće pupčane kile u kobile frizijske pasmine stare godinu dana i šest mjeseci. Ovakva stanja podliježu kirurškom zahvatu kao i u ljudi. Važno je napomenuti da može doći i do komplikacija poput peritonitisa, impakcije crijevnog sadržaja i rupture crijeva (VOERMANS i sur., 2004).

Prema nekim istraživanjima učestalost pupčane kile ovisi o spolu i dobi. Tako je u ovaca učestalost pupčane kile u ženki 70,8%, dok je u mužjaka 29,2%. Također je u janjadi mlađe od šest mjeseci veći postotak oboljelih, čak 79,2%, dok je u starije janjadi učestalost znatno niža (20,8%). S obzirom na vrijeme nastanka, prirodna pupčana kila javlja se u 66,7% ovaca, a stečena u 33,3% (HASSAN, 2008).

Iako je pojava kila u koza jako rijetka, ipak je uočeno da su pupčane i skrotalne kile češće u mlađih jedinki, a ventralne i ingvinalne su češće u starijih jedinki. Kao i u ovaca, u koza je uočena pojava da češće oboljevaju ženke u odnosu na mužjake. U koza je primijećeno da je, od 59 koza koje su imale jednu vrstu kila, čak njih 28 imalo pupčanu kila (ABDIN-BEY i RAMADAN, 2001). Nastanak se povezuje s genetskim poremećajima, iako se hipoteze o načinu nasljeđivanja razlikuju (HERRMANN i sur., 2001), ali je sigurno da je pupčana kila posljedica kromosomske anomalije (RAHMAN i sur., 2001).

U pasa i mačaka nastanak pupčane kile uzrokovan je genetskim poremećajem i uvjetovan je pasminom (ROBINSON, 1977). RUBLE i HIRD (1993) bilježili su pojava urođenih malformacija u pasa u dobi od 6 do 18 mjeseci. Prema njihovim podacima, 15% pasa imalo je jednu prirodnu manu, dok je 1,5% pasa imalo više prirodnih mana. Prirodne promjene koje su utvrđene u pasa bile su luksacija patele, koja se pojavljuje u najvećem postotku, srčane mane,

palpebralne deformacije, faciidentalne malformacije, kriptorhizam, preponska kila u 1,3% pasa i pupčana kila u 0,6% pasa. Postotak pojavnosti kongenitalnih malformacija u mladim pasa je bio veći nego u odraslim pasa koji su također bili predmet navedenog istraživanja.

Preponska kila (ingvinalna hernija) je stanje koje se javlja u različitim vrsta životinja. Uzrokom nastanka preponske kile smatra se slabljenje struktura ingvinalnog kanala (SHAHAR i sur., 1996), dok SONTAS i sur. (2013) navode da je sama etiologija prirođene preponske kile nejasna, ali je pretpostavka da postoji nasljedni čimbenik koji dovodi do slabljenja struktura. Preponska kila se najčešće javlja u srednje starih nekastriranih kuja. Pretpostavlja se da su za slabljenje ingvinalnih struktura odgovorni spolni hormoni, posebice estrogen (SHAHAR i sur., 1996). Estrogen može dovesti do promjena u strukturi vezivnoga tkiva, ligamenata i mišića. Preponske kile najčešće su zabilježene u jedinki za vrijeme estrusa, dok u kastriranih kuja preponske kile nisu zabilježene. Slabljenje trbušne stijenke u pasa može biti uzrokovano promijenjenim metaboličkim i nutricionističkim statusom. Hipoadrenokorticism i diabetes mellitus također su bolesti koje mogu dovesti do slabljenja i rastezanja potpornih struktura trbušne stijenke. Pretiost može biti uzrok slabljenju ovih struktura zbog povećavanja pritiska na navedene strukture. S obzirom na tumačenja nastanka kile, također se slična teorija veže i uz perinealnu kilu. Javlja se u mužjaka, ali češće u nekastriranih i starijih mužjaka, u kojih također dolazi do većeg oslobađanja estrogena, a time i do relaksacije dijafragmatskog zida zdjelice (SHAHAR i sur., 1996). U kuje pudle zabilježena je preponska kila čiji je sadržaj bila maternica s hidrometrom/ mucimetrom (SONTAS i sur., 2013), a zabilježena je i mineralizirana paraprostaticka cista. Posljedice kile nisu bezazlene te mogu utjecati i na lokomotorni aparat odnosno kretanje životinje (VITITOE i sur., 2017).

U odrasle jedinke dobrog dupina prirođena pupčana kila još nije detaljno opisana. Godine 2013. zabilježen je slučaj fetalne pupčane kile u dobroga dupina (SMITH i sur., 2013) te dijafragmatske urođene hernije u plavobijelog dupina (*Stenella coeruleoalba*) čija je dob procijenjena između dvije i tri godine (KASTELEIN i sur., 2009). Slučaj iz 2013. godine, kada je po prvi puta zabilježena fetalna pupčana kila u dobroga dupina, dijagnosticiran je tijekom rutinskog ultrazvuka majke u koje je uočen plod star 16 tjedana. Sadržaj defekta trbušne stijenke na bazi pupčane vrpce bili su jetra i zavoji crijeva. Pomoću „color doppler“ ultrazvuka analiziran je protok krvi kroz pupčanu vrpcu s obzirom na uočenu malformaciju. Ustanovljeno je da se u pupčanoj vrpci nalaze tri (dvije arterije i jedna pupčana vena) umjesto četiri krvne žile kako je uobičajno (dvije arterije i dvije vene). Obdukcijom i patohistološkom pretragom dijagnoza je potvrđena. Ovo je ujedno prvi opisan slučaj ploda dobroga dupina s pupčanom kilom i ujedno

prvi objavljeni slučaj ultrazvučno dijagnosticirane fetalne malformacije i malformacije pupčane vrpce u kitova (SMITH i sur., 2013).

## HIPOTEZA

Tijekom sustavnih postmortalnih pregleda morskih sisavaca uginulih u hrvatskom dijelu Jadranskoga mora uočena je učestala pojavnost rascjepa trbušne stijenke u dobroga dupina (*Tursiops truncatus*). Uz pomoć detaljnog opisa malformacije i osvrta na spolnu i dobnu predispoziciju, razmotriti će se uzroci i utjecaj na preživljavanje jedinki s ovom malformacijom. Naime, uočeno je da jedinke s ovom malformacijom preživljavaju i više od godinu dana na što vjerojatno utječe život u vodenom mediju. Ujedno, usporediti će se učestalost rascjepa trbušne stijenke u dobroga dupina s pojavnosti u ljudi i drugih sisavaca. Dobiveni rezultati pomoći će boljem razumijevanju smrtnosti dobrih dupina u Jadranskom moru te pridonijeti poznavanju i očuvanju ove ugrožene vrste.

## MATERIJALI I METODE

U svrhu ovog istraživanja obrađeni su podaci o nalazima morskih sisavaca koji su od listopada 1990. do studenoga 2018. godine pronađeni mrtvi u hrvatskom dijelu Jadranskoga mora. Morski sisavci obrađeni su u sklopu monitoringa njihove populacije u Jadranskome moru koja se sustavno provodi od 1990. godine na Veterinarskom fakultetu Sveučilišta u Zagrebu uz dozvolu nadležnih ustanova.

Postmortalna obrada svake životinje obuhvaća određivanje vrste, spola, morfometrijsko mjerenje, razudbu, uzorkovanje tkiva te određivanje dobi životinje. Tjelesna masa određena je vaganjem, a spol makroskopskim pregledom spolnih organa. Ukupna duljina tijela izmjerena je metrom od vrha gornje čeljusti do usjekline repnih peraja (PERRIN, 1975.). Dob životinje određena je prebrojavanjem slojeva dentina u zubu (GLG = Growth Layer Groups) (HOHN i sur., 1989) ili pomoću tjelesne duljine koja odgovara određenoj dobnoj kategoriji. Razudba svakog dupina popraćena je razudbenim obrascem u kojem se nalaze svi podaci o pregledanoj životinji.

Od ukupnog broja nalaza morskih sisavaca (n=441), njih 326 pripadalo je vrsti dobri dupin od kojih je njih 254 podvrgnuto postmortalnom pregledu. Podaci o postmortalnim pregledima, uključujući fotodokumentaciju, pohranjeni su u Zavodu za anatomiju, histologiju i embriologiju Veterinarskoga fakulteta Sveučilišta u Zagrebu. Za potrebe ovog istraživanja iz razudbenih obrazaca izdvojeni su podaci o vremenu i mjestu nalaza dupina, spolu, dobi, ukupnoj tjelesnoj dužini te o zabilježenim malformacijama u području pupka i u krvožilnom sustavu (perzistirajući arterijski vod i perzistirajući ovalni otvor). Ovi podaci uneseni su u tablicu i obrađeni u programu Microsoft Excel. U svrhu ovog istraživanja dobri dupini podijeljeni su u dobne kategorije modificirane prema ĐURAS i sur. (2016) (Tablica 1).

Radi usporedbe pojavnosti pupčane kile/rascjepa trbušne stijenke u dobrog dupina s učestalosti u domaćih životinja pregledana je baza podataka pacijenata Klinika Veterinarskog fakulteta u Zagrebu za razdoblje od 2009. do 2019. Iz navedene baze podataka izdvojeni su podaci o vrsti, pasmini, spolu, dobnoj kategoriji, izgledu pupčane kile i broju pacijenata kojima je dijagnosticiran rascjep trbušne stijenke odnosno pupčana kila.

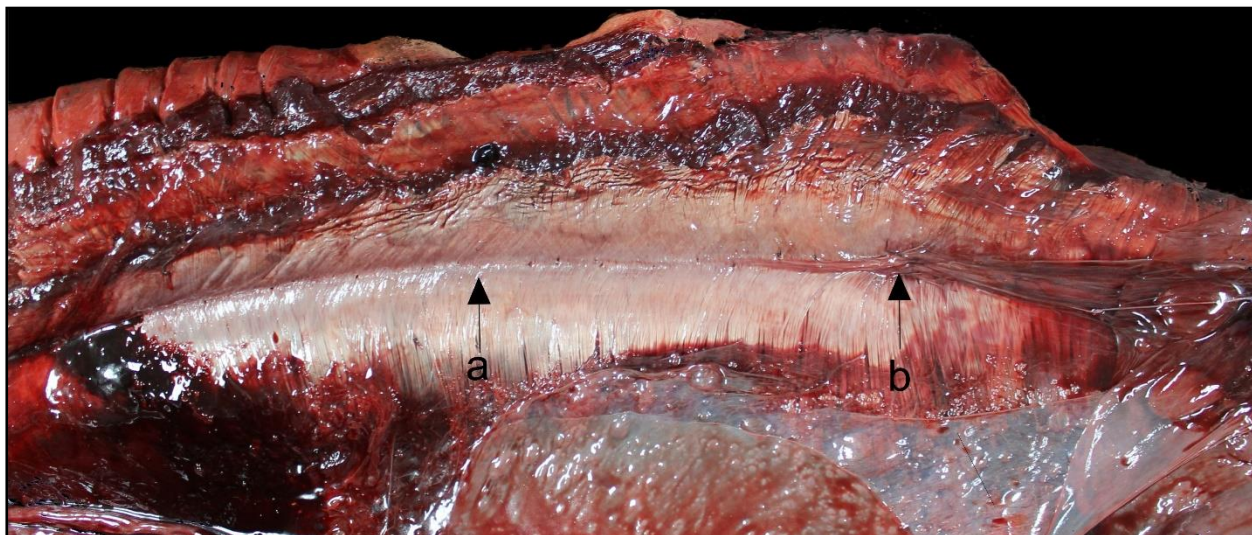
Tablica 1. Prikaz dobnih kategorija dobrog dupina iz Jadranskoga mora

Naziv dobne kategorije	Opis dobne kategorije
plod	jedinke koje su pronađene unutar maternice i rodnog kanala majke
novorođenče	jedinke stare nekoliko mjeseci, a manje od 1 godine
jednogodišnjak	jedinke stare više od 1 godine, a manje od 2 godine
mladunče	jedinke od 2 do 4 godine starosti
mlada jedinka	jedinke od 4 do 8 godina starosti
stara jedinka	jedinke starije od 8 godina



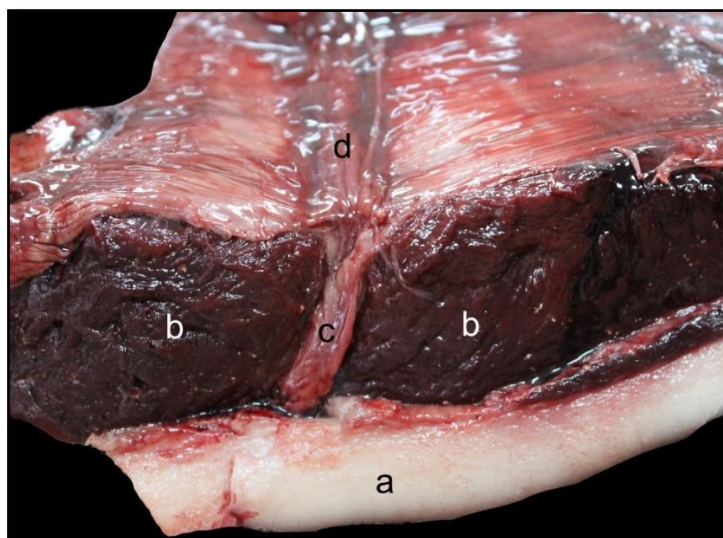
## REZULTATI

U dupina u kojih je trbušna stijenka pravilno razvijena uočen je zatvoren pupak (*umbilicus*) i bijela linija (*linea alba*) koja se bez prekida proteže od ksifoidnog do stidnog područja (slika 1).



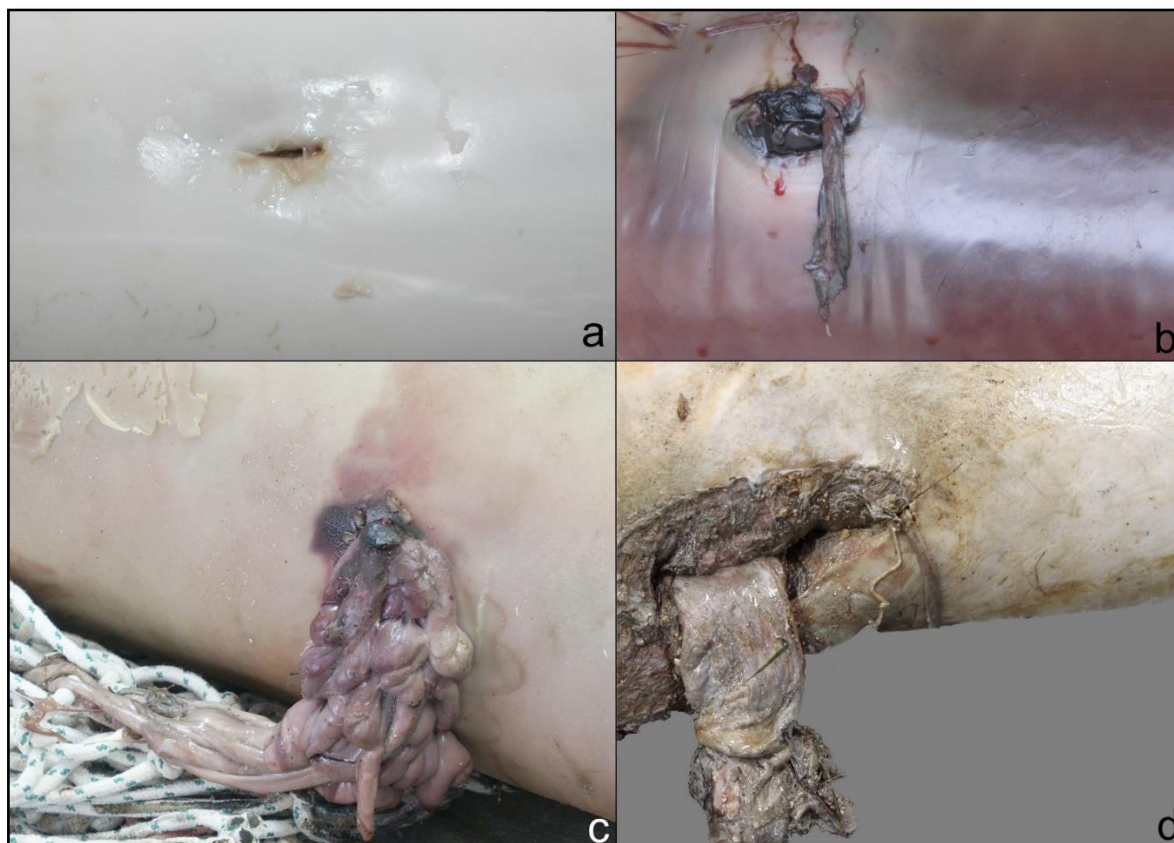
Slika 1. Bijela linija i pravilno spojeni ravni trbušni mišići s unutarnje strane trbušne šupljine u dupina 288 (a - bijela linija, b – pupak).

Na slici 2 prikazana je bijela linija na poprečnom presjeku trbušne stijenke. Lijevo i desno sagitalno uz bijelu liniju leže snažni ravni trbušni mišići (*m. rectus abdominis sinister et dexter*, b). Na bijeloj liniji nalazi se pupčani prsten (*anulus umbilicalis* - d) kroz koji prolazi pupčani tračak (c). Tijekom intrauterinog života pupčani tračak sadrži urahus i fetalne krve žile.



Slika 2. Poprečni presjek pupčanog tračka u dobrog dupina 288. a - potkožno masno tkivo (blubber), b - ravni trbušni mišić, c - pupčani tračak, d - bijela linija.

Pod rascjepom trbušne stijenke podrazumijevamo pojavu u kojoj nije došlo do spajanja lijevog i desnog ravnog trbušnog mišića duž bijele linije te je time nastao prekid kontinuiteta bijele linije u području pupka. Kao posljedica ovog poremećaja uočava se rascjep u području pupka uslijed kojeg može, ali i ne mora, doći do prolapsa struktura koje se nalaze unutar trbušne šupljine (slika 3).



Slika 3. Primjeri pupčanog područja (regio umbilicalis) u dobrog dupina s rascjepom trbušne stijenke, bez ili s prolabiranim strukturama (a -dupin 174, ženka, b -dupin 140 mužjak, c -dupin 110, mužjak, d -dupin 286, ženka).

Od 1990. godine do 2018. bilo je ukupno 441 dojava o pronalasku mrtvih morskih sisavaca u hrvatskom dijelu Jadranskoga mora. Od tih 441 dojava njih 326 identificirano je kao dobri dupin, odnosno njih 115 bile su druge vrste morskih sisavaca. Od 115 lešina morskih sisavaca koji nisu dobri dupin njih 50 bilo je podvrgnuto postmortalnom pregledu, a njih 65 nije. Od 326 dojava nalaza lešina dobrog dupina njih 254 podvrgnuto je postmortalnom pregledu, dok 72 jedinice nisu postmortalno pregledane zbog raznih čimbenika poput nemogućnosti prijevoza jedinice do mjesta za razudbu ili se zbog visokog stupnja raspadanja lešine odustalo od postmortalnog pregleda. U svrhu ovog istraživanja izdvojeni su podaci životinja u kojih je utvrđen rascjep trbušne stijenke (tablica 3).

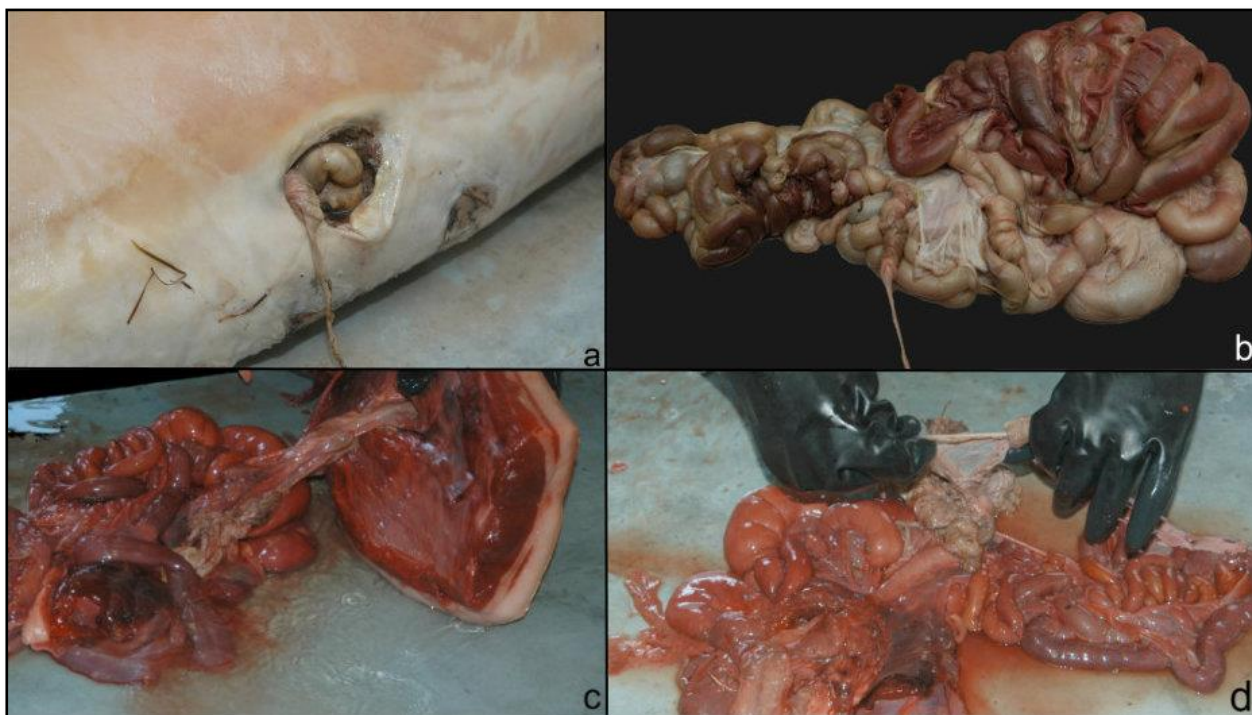
Ukupan broj dobrih dupina u kojih je utvrđen rascjep trbušne stijenke je 30 životinja (tablica 2), a to je 9,2% od ukupnog broja (n=326) dojava lešina dobrog dupina, odnosno 11,8% od ukupnog broja pregledanih dobrih dupina (n=254).

Tablica 2. Prikaz dobrih dupina koji su pronađeni u periodu od 1990. do 2018. u Jadranskom moru (n=326) prema dobnoj kategoriji

Dobna kategorija	Broj dupina bez rascjepa trbušne stijenke (n=245)	Broj dupina s rascjepom trbušne stijenke (n=30)	Ukupan broj dupina određene dobne kategorije (n=326)
plod	1	3	4
novorođenče	13	12	25
jednogodišnjak	7	3	10
mladunče	22	9	31
mlada jedinka	109	3	112
stara jedinka	93	0	93
nepoznato	-	-	51

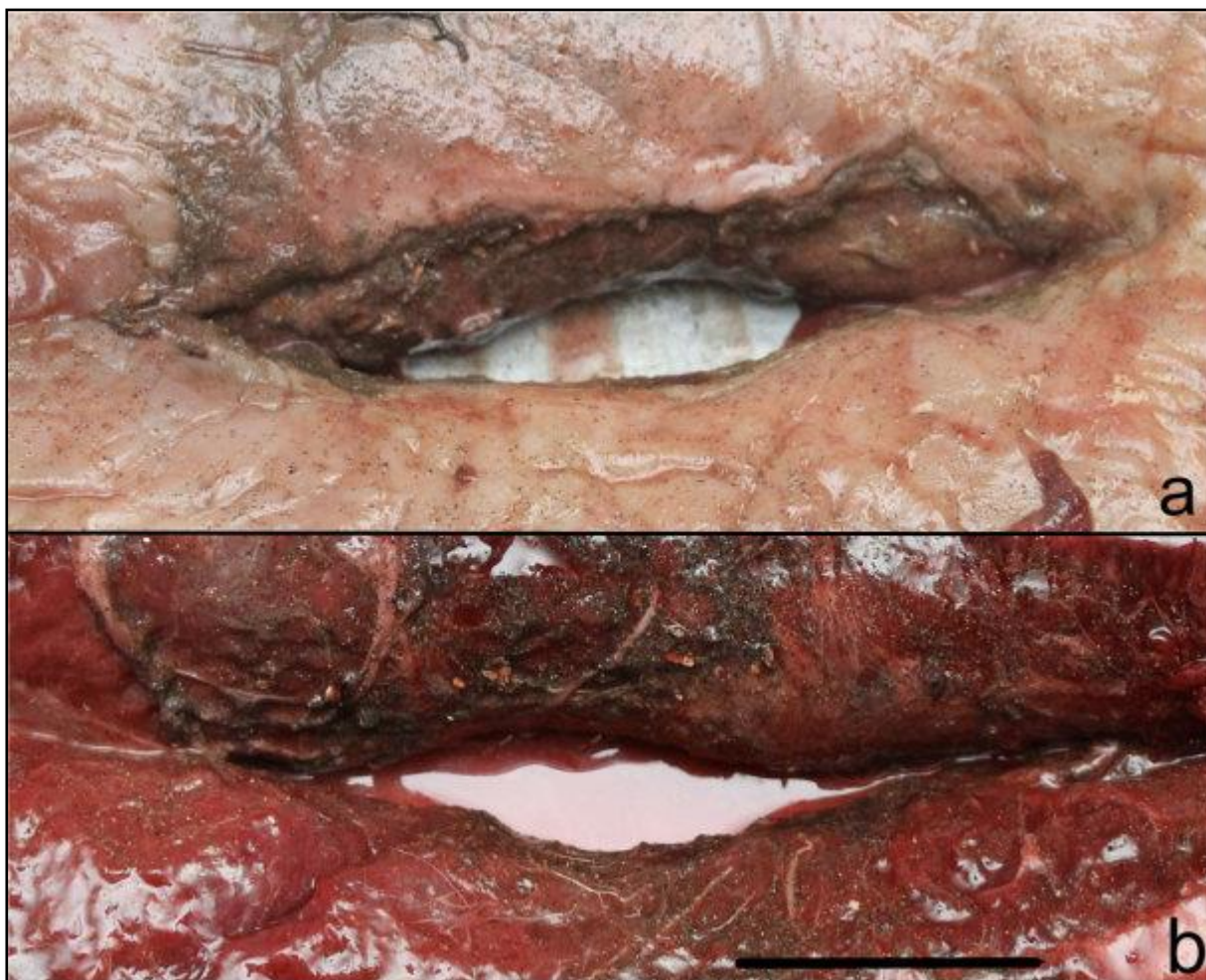U 24 dupina su kroz rascjep trbušne stijenke prolabilale strukture trbušne šupljine, u pet dupina je uočen samo rascjep trbušne stijenke, dok je u jednoga dupina uočen rascjep trbušne stijenke no zbog visokog stupnja raspadanja lešine nije poznato je li kroz rascjep trbušne stijenke prolabirao sadržaj. Prolabirani organi su u većine slučajeva bila crijeva, no u dupina 18, 286 i 337 prolabirao je i dio kutanog želuca (Slika 1 - d). U dupina 191, 256 i 417 prolabirana crijeva su bila invaginirana (Slika 4).





Slika 4. Dupin 191 (a i b) i dupin 256 (b i c) s prolabiranim i invaginiranim crijevima

Dupin 189 je najmanje duljine (99 cm) i najniže tjelesne mase (8 kg) te time i najmlađi dupin s utvrđenim rascjepom. Usljed uznapredovalog stupnja raspadanja nije sa sigurnošću utvrđeno radi li se o pobačenom plodu ili novorođenčetu. Otvor rascjepa je bio dugačak 4 cm, a kroz otvor su prolabirala crijeva i dio mezenterija. Dupin 206 je najstariji dupin s rascjepom trbušne stijenke. Dob mu je procijenjena na 5 godina, ukupne je tjelesne duljine 210 cm i tjelesne mase 119 kg. U ove životinje kroz rascjep trbušne stijenke dužine 5 cm prolabiralo je 2,5 m crijeva koja su visjela na mezenteriju.



Slika 5. Rascjep trbušne stijenke u području pupka dupina 283; a - pogled izvana, b - pogled iz trbušne šupljine (dužina mjerke = 4 cm).

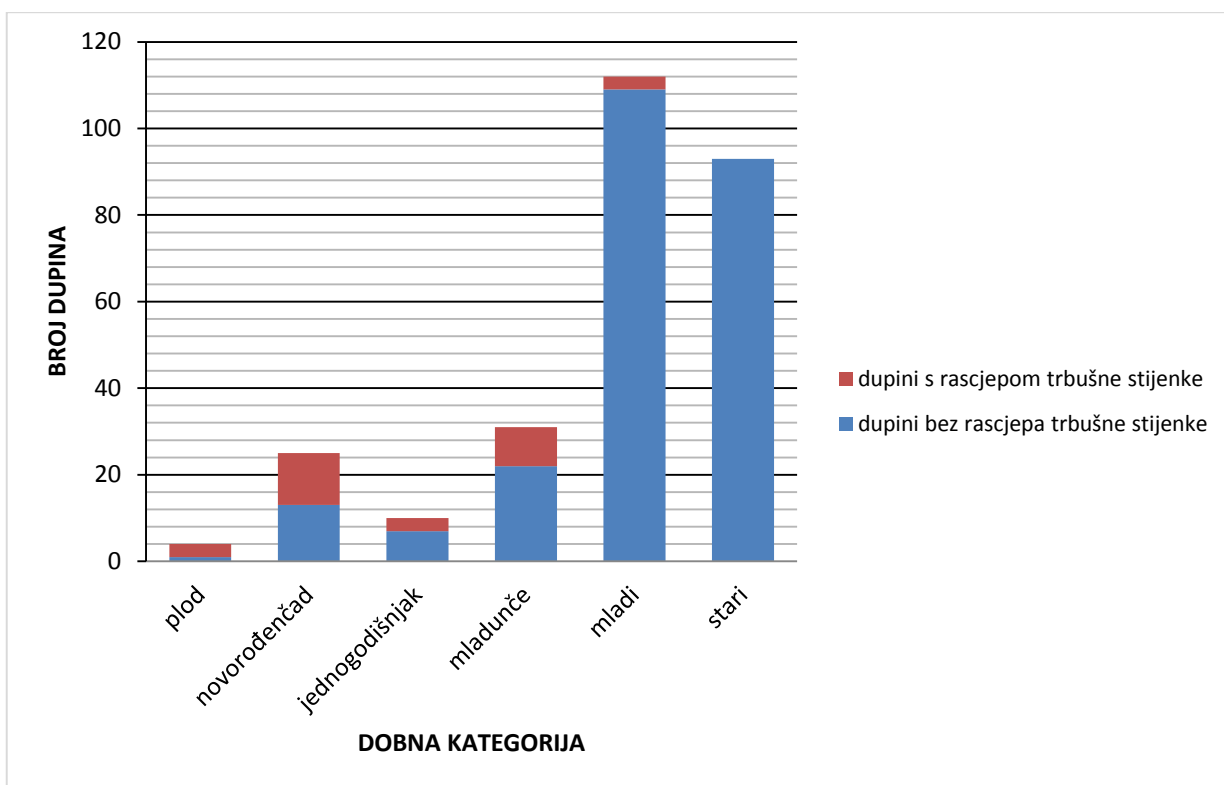
U dupina 283 (Slika 5) i 392 utvrđen je najdulji rascjep trbušne stijenke koji je iznosio 17 cm. Kao što je vidljivo na slici 5, u dupina 283 otvor nije jednako dug s unutarnje i vanjske strane. U dupina 110 također unutarnji i vanjski otvor rascjepa trbušne stijenke nije jednako dug. Otvor kože i „blubbera“ na pupku („vanjski otvor“) je okrugao i promjera 3,5 cm, dok je otvor s unutarnje strane duljine 22,5 cm (11 cm kranijalno i 8 cm kaudalno od pupčanog otvora, duljina pupčanog otvora: 3,5 cm). U dupina 158 vanjski otvor bio je dug 5 cm, a s unutarnje strane otvor je bio okrugao i promjera oko 2 cm. U dupina 175 također je utvrđena razlika između vanjskog i unutarnjeg otvora. Vanjski otvor na koži i „blubberu“ bio je dug 4,5 cm, dok je unutarnji otvor u mišićju bio dug čak 12,5 cm.

Tablica 3. Prikaz osnovnih podataka dobrih dupina (*Tursiops truncatus*) iz Jadranskoga mora s rascjepom trbušne stijenke (- = nije određeno, ž = ženka, m = mužjak)

Redni broj	Broj dupina	Datum nalaza	Geografska širina mjesta nalaza	Geografska dužina mjesta nalaza	Tjelesna masa (kg)	Ukupna tjelesna duljina (cm)	Dobna kategorija	Spol	Duljina rascjepa (cm)	Opis rascjepa trbušne stijenke i prolabiranog sadržaja
1.	9	26.05.1994.	44,86339	14,00179	9,1	107	plod	ž	12	Prolabirali zavoji crijeva.
2.	18	02.08.1997.	44,8162	14,34006	13	125	novorođenče	m	-	Prolabirao kutani želudac i crijeva.
3.	46	03.07.2000.	44,79444	14,36667	23,65	122	novorođenče	ž	4	Rubovi pupčanog otvora epitelizirani i uvrnuti prema unutra. Crijeva nedostaju, sačuvan mezenterij s krvnim žilama, uočena vena umbilicalis.
4.	92	02.08.2002.	43,7826	15,65315	32	134	novorođenče	ž	-	Prolabirani zavoji crijeva.
5.	110	26.10.2003.	43,35598	16,94902	43,5	160	novorođenče	m	3,5	Prolabirano tanko crijevo i distalni okrajak već obliterirane pupčane vene.
6.	140	31.07.2005.	42,90497	17,18763	13	117	novorođenče	ž	-	Vidljiva pupčana vrpca. Nema prolabiranog sadržaja. Pupčani otvor otvoren.
7.	145	16.11.2005.	42,91583	17,40115	-	-	novorođenče	ž	-	Rubovi pupka su epitelizirani, pupak otvoren. Nema prolabiranog sadržaja.
8.	158	19.02.2007.	44,7675	13,92561	85	191	mladunče	m	5	Pupčani otvor otvoren. Otvor se proteže duž čitave debljine „blubbera“ i miškulature do parijetalnog lista potrušnice. Prolabiran mali dio crijeva s mezenterijem
9.	163	09.06.2007.	42,96278	17,11186	27,5	128	novorođenče	ž	-	Nema prolabiranog sadržaja. Pupčani otvor otvoren.
10.	174	30.09.2007.	43,3983	16,8601	38	146	novorođenče	ž	-	Nema prolabiranog sadržaja. Pupak otvoren.
11.	175	05.10.2007.	43,1691	17,19014	47	162	mladunče	ž	4,5	Dio zavoja crijeva prolabiran, dio u trbušnoj šupljini. Koža oko pupčanog otvora crvena. Rubovi pupčanog otvora epitelizirani.
12.	184	10.05.2008.	43,1	16,41667	11,5	118	plod	m	3,5	Pupčani otvor otvoren. Svi zavoji crijeva, osim početka duodenuma i kraja rektuma, su na dugačkom mezenteriju izvan trbušne šupljine.
13.	187	01.06.2008.	45,16917	14,30556	22,5	128	novorođenče	m	3,5	Prolabirao dio crijevnih zavoja koji nije omotan parijetalnim listom potrušnice.
14.	189	11.06.2008.	44,1175	15,22056	8	99	plod	ž	4	Prolabirani sadržaj je trul.

15.	191	07.07.2008.	45,38278	13,53583	47,5	182	mladunče	m	6,5	Prolabirali zavoji (40 cm) izrazito stanjenog crijeva s mezenterijem. Crijeva invaginirana.
16.	205	07.04.2009.	44,11667	15,2	72	171	novorođenče	m	5	Rubovi pupčanog otvora epitelizirani i pravilni. Veći dio crijeva nije pronađeni. U trbušnoj šupljini je ostao samo kaudalni dio crijeva. U otvoru se vidi mezenterij.
17.	206	08.05.2009.	43,75778	15,33667	119	210	mlada životinja	ž	7	Crijeva prolabirala u dužini od oko 2,5 m. Prolabirani dio crijeva visi na mezenteriju s krvnim žilama te je vidljiva torzija crijeva. Pupčani otvor je pravilnih epiteliziranih rubova.
18.	256	15.10.2011.	44,7954	13,92035	57	159	jednogodišnjak	ž	-	Prolabirao mezenterij sa crijevima, crijeva invaginirana.
19.	283	29.10.2012.	42,91781	17,18698	60	173	jednogodišnjak	ž	17	Kroz rascjep trbušne stijenke visi 13 cm crijeva.
20.	286	23.12.2012.	43,38425	16,52095	57	173	mladunče	ž	11,5	U hernijalnom otvoru se osim crijeva nalazi i kutani dio želuca
21.	337	10.10.2014.	45,32172	13,56377	46	149	mladunče	ž	7	Prolabiran je kutani želudac, crijeva i mezenterij.
22.	338	16.10.2014.	45,07171	13,63628	75	175	mlada životinja	ž	8,5	Prolabirana crijeva.
23.	343	25.11.2014.	43,09334	17,35146	56,5	161	mladunče	ž	3	Prolabirano crijevo, teško pomično unutar otvora.
24.	344	22.12.2014.	43,51627	15,11737	32,5	137	mladunče	m	4	Prolabirana crijeva.
25.	345	29.12.2014.	45,27862	13,59696	70	182	mlada životinja	ž	6	Prolabirali zavoji crijeva i mezenterij, crijevo saponificirano.
26.	358	05.08.2015.	44,50043	14,54185	33,5	138	jednogodišnjak	ž	1,5	Pupak nije u potpunosti zatvoren, centralno se nalazi otvor. Nema prolabiranog sadržaja
27.	387	25.07.2016.	45,38015	13,54188	-	123	mladunče	ž	3	Prolabiran mezenterij i crijeva.
28.	392	16.11.2016.	44,54409	14,43262	51	170	mladunče	ž	17	Pupak nije zatvoren. Nedostaju crijeva.
29.	407	24.06.2017.	44,65236	14,54548	25	139	novorođenče	m	3	U području pupka je otvor iz kojeg visi trula struktura. Gotovo sva crijeva nedostaju. Lijevi i desni ravni trbušni mišić nisu spojeni kranijalno i kaudalno od pupčanog područja u duljini od 17 cm.
30.	417	28.08.2017.	44,79896	13,98545	30	130	novorođenče	ž	4	Prolabirana crijeva su ingvinirana.

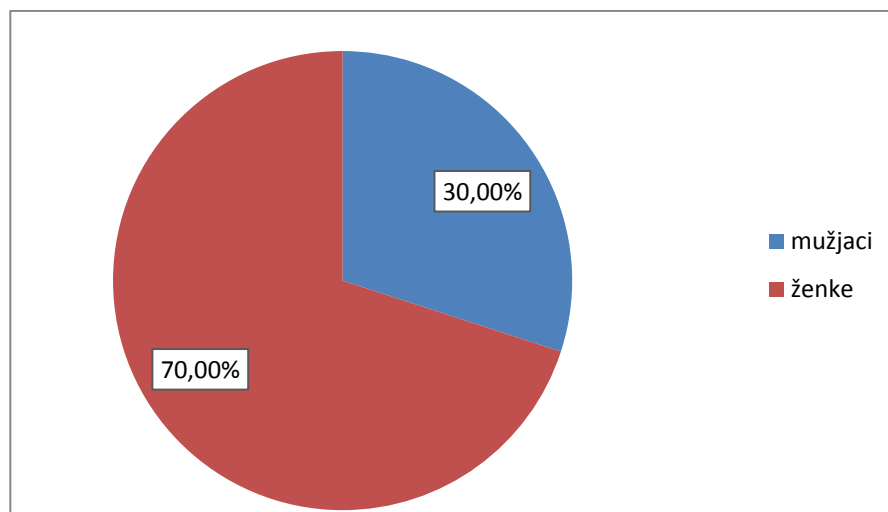
Na slici 6 prikazana je učestalost rascjepa trbušne stijenke s obzirom na dobnu kategoriju dupina. Najveća učestalost je u novorođenčadi. Kako je vidljivo i u tablici 2 od ukupno 30 jedinki u kojih je zabilježen rascjep trbušne stijenke njih 12 (40,0%) su bila novorođenčad. Od ukupnog broja dojava dupina (n=326) njih 25 je kategorije novorođenčad što znači da 12 (48,0%) novorođenčadi ima pupčanu kilu. Također je vidljivo da učestalost u starijih životinja opada i da u dobnoj kategoriji starih jedinki nema niti jedne životinje s rascjepom trbušne stijenke. Najstarija jedinka s utvrđenim rascjepom je dupin 206 dobi 5 godina (dobna kategorija „mlada jedinka“).



Slika 6. Odnos ukupnog broja dobrih dupina iz Jadranskoga mora i broja dupina s utvrđenim rascjepom trbušne stijenke prema dobnim kategorijama



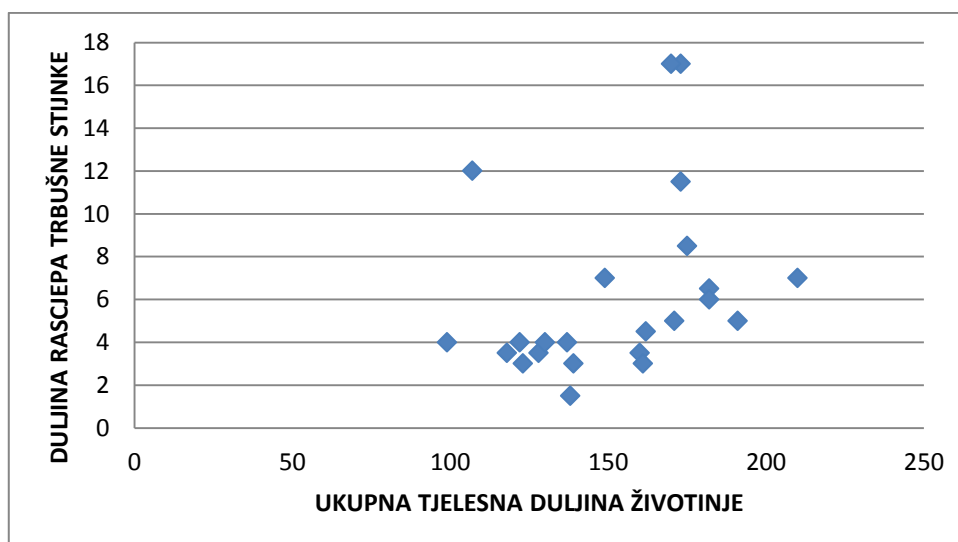
Učestalost pojave rascjepa trbušne stijenke je više nego dvostruko veća u ženki u odnosu na mužjake. Naime, rascjep trbušne stijenke uočen je u 9 (30,0% ) mužjaka i čak u 21 (70,0%) ženke (Slika 7).



Slika 7. Odnos spolova dobrih dupina iz Jadranskoga mora s rascjepom trbušne stijenke

Uzevši u obzir spol i dobnu kategoriju ustanovili smo da je pojavnost rascjepa trbušne stijenke najčešća u novorođenih ženskih dobrih dupina ( $n = 7$ ; 23,3%).

Na slici 8 prikazan je odnos dužine rascjepa trbušne stijenke s ukupnom tjelesnom duljinom životinje iz koje se vidi da je najmanja dužina rascjepa bila 1,5 cm, a najveća 17 cm. Ne uočava se linearan rast između ove dvije istražene karakteristike.



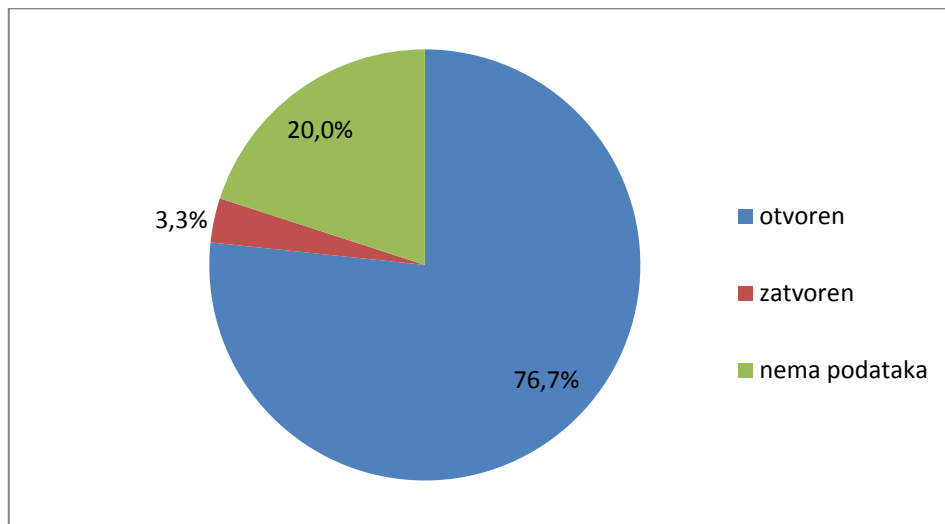
Slika 8. Prikaz odnosa ukupne tjelesne duljine životinje s duljinom rascjepa trbušne stijenke u dobrog dupina iz Jadranskoga mora

Utvrđeni uzroci smrti u dupina s rascjepom trbušne stijenke su različiti. U njih 12 smatra se da je uzrok smrti bila pupčana kila povezana s infekcijom, a u devet jedinki smatra se da je pupčana kila bila uzrok smrti iako nisu uočeni znakovi infekcije. Dvije jedinke su se utopile u ribarskoj mreži, jedan je plod nađen je u rodnom kanalu te je uginuo zbog smrti majke. Jedan dupin je uginuo zbog teške masne degeneracije jetre, a jedan od teške infestacije parazitima. U ostalih jedinki nije bilo moguće utvrditi uzrok smrti (Tablica 4).

Tablica 4. Uzroci smrti dupina kojima je utvrđen rascjep trbušne stijenke

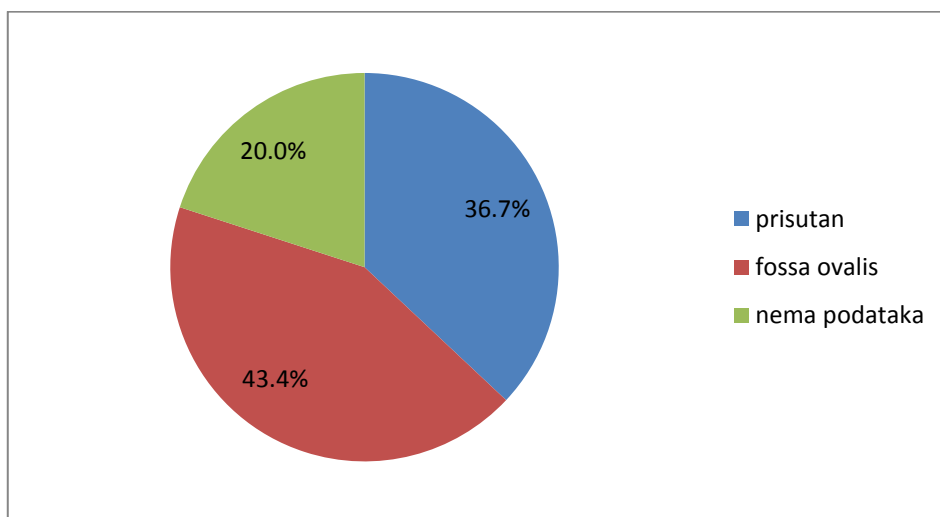
Oznaka dupina	Uzrok smrti
9	smrt majke/ prirođena pupčana kila
18	prirođena pupčana kila + infekcija
46	prirođena pupčana kila + infekcija
92	prirođena pupčana kila
110	prirođena pupčana kila + infekcija
140	nije utvrđen
145	prirođena pupčana kila + infekcija
158	prirođena pupčana kila + infekcija
163	prirođena pupčana kila + infekcija
174	slučajni ulov/ utapanje u ribarskoj mreži
175	prirođena pupčana kila + infekcija
184	prirođena pupčana kila
187	prirođena pupčana kila + infekcija
189	prirođena pupčana kila + infekcija
191	masna degeneracija jetre
205	prirođena pupčana kila + infekcija
206	prirođena pupčana kila + infekcija
256	prirođena pupčana kila + infekcija
283	prirođena pupčana kila
286	prirođena pupčana kila
337	prirođena pupčana kila
338	prirođena pupčana kila
343	prirođena pupčana kila
344	prirođena pupčana kila
345	prirođena pupčana kila
358	teška parazitoza
387	nije utvrđen
392	nije utvrđen
407	nije utvrđen
417	slučajni ulov/ utapanje u ribarskoj mreži

Osim rascjepa trbušne stijenke zabilježene su i malformacije krvožilnog sustava u dobrim dupina iz Jadranskoga mora. Od 30 dobrih dupina s rascjepom trbušne stijenke u njih 23 (76,7%) utvrđen je perzistirajući arterijski vod, u jedne jedinke (3,3%) je arterijski vod zatvoren, dok u 6 dupina (20,0%) nisu zabilježeni podaci o eventualnim malformacijama krvožilnog sustava (Slika 9).



Slika 9. Prikaz udjela dobrih dupina iz Jadranskoga mora s rascjepom trbušne stijenke, perzistirajućim i zatvorenim arterijskim vodom.

Od ukupno 30 dobrih dupina sa rascjepom trbušne stijenke u njih 11 (36,7 %) utvrđen je perzistirajući ovalni otvor, u 13 (43,4 %) dupina prisutna je *fossa ovalis*, a za 6 životinja (20,0 %) nema podataka (Slika 10).



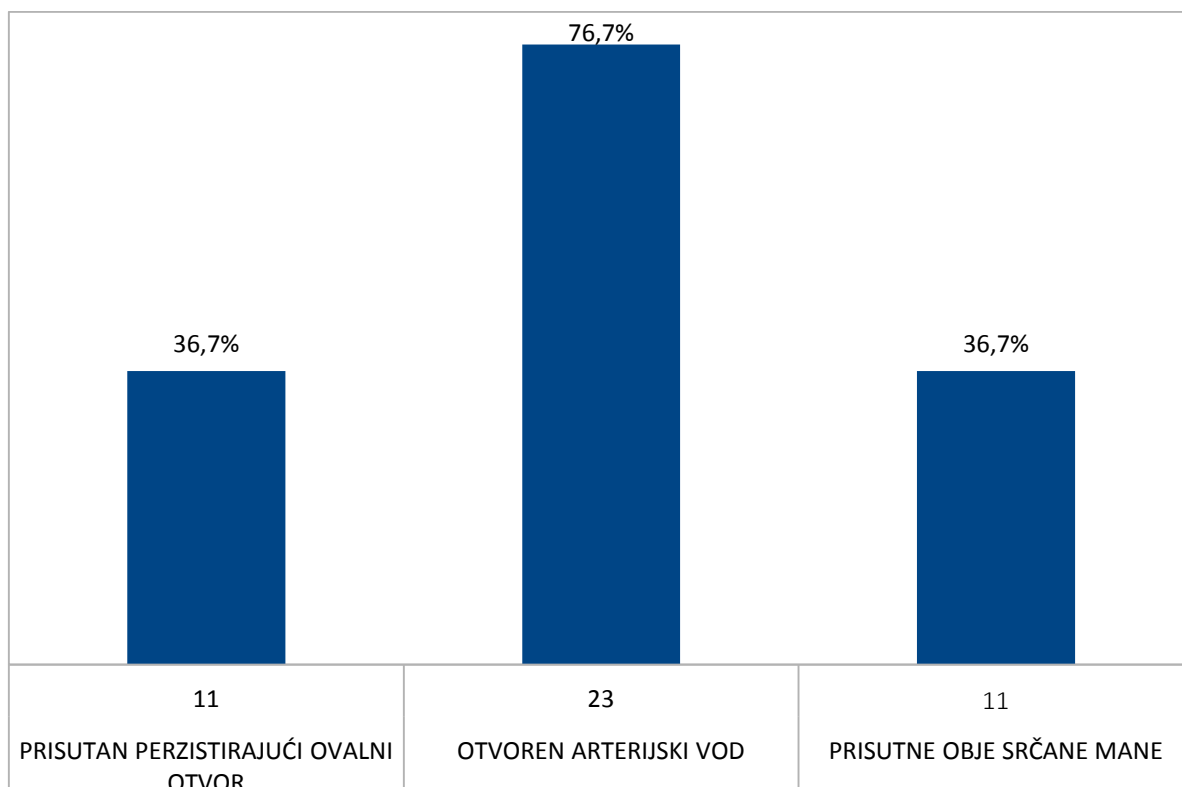
Slika 10. Prikaz udjela dobrih dupina iz Jadranskoga mora s rascjepom trbušne stijenke i perzistirajućim ovalnim otvorom

Svi dupini koji su imali perzistirajući ovalni otvor imali su i otvoren arterijski što znači da je 11 (36,7 %) dobrih dupina s rascjepom trbušne stijenke imalo obje srčane anomalije (Tablica 5, slika 11).

Tablica 5. Učestalost srčanih mana u dobrim dupina iz Jadranskoga mora s rascjepom trbušne stijenke (- = nema podataka)

Oznaka dupina	Arterijski vod	Perzistirajući ovalni otvor
9	-	-
18	-	-
46	-	-
92	otvoren	prisutan
110	otvoren	prisutan
140	otvoren	prisutan
145	otvoren	prisutan
158	otvoren	fossa ovalis
163	otvoren	prisutan
174	-	-
175	otvoren	fossa ovalis
184	-	-
187	otvoren	fossa ovalis
189	otvoren	prisutan
191	zarastao	fossa ovalis
205	otvoren	fossa ovalis
206	otvoren	fossa ovalis
256	otvoren	fossa ovalis
283	otvoren	fossa ovalis
286	otvoren	prisutan
337	otvoren	prisutan
338	otvoren	fossa ovalis
343	otvoren	fossa ovalis
344	otvoren	fossa ovalis
345	otvoren	fossa ovalis
358	otvoren	prisutan
387	otvoren	prisutan
392	-	-
407	otvoren	prisutan
417	otvoren	fossa ovalis

U odnosu na ukupni broj dojava nalaza dobrih dupina (n=326) njih 11 (3,4 %) ima uz rascjep trbušne stijenke i dvije srčane mane, odnosno rođeni su s više od jedne malformacije.



Slika 11. Prikaz srčanih mana u jedinki s rascjepom trbušne stijenke

Dupin 421 jedini je morski sisavac u kojeg je osim u dobrog dupina uočen rascjep trbušne stijenke. Radilo se o mladoj ženki plavobijelog dupina (*Stenella coeruleoalba*), tjelesne mase 9,6 kg. Lešina je bila uznapređovalog stupnja raspadanja. U pupčanom području imala je otvor u koži koji se nastavljao dublje kao rascjep između lijevog i desnog ravnog trbušnog mišića. Unutar trbušne šupljine nedostajala su crijeva.

### **Pupčana kila u pacijenta Klinika Veterinarskog fakulteta Sveučilišta u Zagrebu**

U periodu od 2009. do 2019. na Klinikama Veterinarskog fakulteta zabilježeno je 12 slučajeva pupčane kile u različitim vrsta životinja koje su u bile zabilježene pod dijagnozama *hernia ventralis (umbilicalis)* i *hernia abdominalis (umbilicalis)* (Tablica 6). *Hernia umbilicalis* ne postoji u računalnom sustavu Klinika Veterinarskog fakulteta Sveučilišta u Zagrebu kao primarna dijagnoza već se ona navodi kao napomena u daljnjoj anamnezi. Pupčana kila u svih 12 pacijenata imala je hernijsku vreću. U 11 (91,67%) slučajeva radilo se o novorođenčadi, a jedna je jedinka (8,33%) bila u kategoriji starih životinja. Dobna kategorija za ove životinje preuzeta je iz računalne baze pacijenata Klinika Veterinarskog fakulteta u Zagrebu. S obzirom na pasminu

životinja, konj je bio pasmine posavac, četiri goveda su bila simentalske pasmine dok je jedno govedo bilo frizijske pasmine. Pas je bio bordoška doga, a pasmina svinje nije poznata.

Tablica 6. Pacijenati s dijagnozom *hernia ventralis (umbilicalis)* i *hernia abdominalis (umbilicalis)* obrađeni u razdoblju od 2009. do 2019. na Klinikama Veterinarskog fakulteta Sveučilišta u Zagrebu

Spol / Vrsta	Konj	Govedo	Svinja	pas
ženka	1	2	3	
mužjak		3	2	1

## RASPRAVA

Ovim istraživanjem obuhvaćeni su samo dupini koji su pronađeni mrtvi u prirodi, no pretpostavlja se da je u okviru monitoringa populacija morskih sisavaca u hrvatskom dijelu Jadranskoga mora pregledan veći dio uginulih jedinki. Postojeći se podaci smatraju relevantnim za procjenu stanja ukupne populacije dobrih dupina u Jadranskome moru.

Podaci o pacijentima Klinika Veterinarskoga fakulteta Sveučilišta u Zagrebu potječu od pacijenata kojima je dijagnosticirana pupčana kila kao primarna dijagnoza. Budući da ovo nije pravo retrospektivno istraživanje pretpostavka je da je u istraženom periodu bilo pacijenata kojima ova anomalija nije dijagnosticirana i zabilježena u bazu podataka. Podaci dobiveni analizom baze pacijenata govore u prilog dosadašnjim istraživanjima o pojavnosti pupčane kile s obzirom na spol i dob životinja.

U pet dobrih dupina utvrđen je samo rascjep trbušne stijenke dok su u njih 24 kroz taj rascjep prolabile trbušne strukture (crijevo, želudac i mezenterij). Hernijska vreća niti u jednom istraženom dobrog dupina nije bila zatvorena. U jedne jedinke zbog uznapredovalog postmortalnog procesa nije bilo moguće utvrditi točno stanje hernijske vreće i prolabilanog sadržaja. Pretpostavlja se da su invaginirana crijeva koja su nađena u tri dupina (dupin broj 191, 256 i 417) dokaz zaživotnog prolapsusa crijeva te da je uslijed iritacije crijeva došlo do invaginacije. Budući da se u našem slučaju radi o lešinama dupina za koje ne možemo sa sigurnošću utvrditi vrijeme uginuća, ne iznenađuje činjenica da hernijska vreća nije sačuvana. U svih pacijenata Klinika Veterinarskoga fakulteta Sveučilišta u Zagrebu s pupčanom kilom hernijska vreća je bila zatvorena, kao što je i opisano u literaturi u slučaju pupčane kile. Razlika u pojavnosti hernijske vreće između pacijenata Klinika Veterinarskoga fakulteta Sveučilišta u Zagrebu i pronađenih dupina vjerojatno je uzrokovana postmortalnim procesima. Moguće je da se hernijska vreća u pregledanih dupina raspala uslijed postmortalnih procesa.

Pupčana kila utvrđena je u puno vrsta sisavaca. S obzirom na jednake temeljne principe embrionalnog razvoja trbušne stijenke nalaz ovakvih anomalija u kitova ne iznenađuje. Malo je podataka o pupčanim kilama i rascjepu trbušne stijenke u kitova. Izuzev preliminarnih istraživanja iz Jadranskoga mora (GOMERCIC i sur., 2008), o malformacijama u području pupka izvještavaju SMITH i sur. (2013). Oni su opisali mrtvorodenče koje je uginulo po rođenju zbog ruptur pupčane kile i prolapsusa jetre i crijeva. Suprotno dobnoj kategoriji kita s omfalokelom kojeg opisuju SMITH i sur. (2013), neki dupini obuhvaćeni ovim istraživanjem živjeli su čak i pet godina.

Prema nekim istraživanjima učestalost pupčane kile u životinjskih vrsta ovisi o spolu i dobi, a to je pokazalo i ovo istraživanje dobrog dupina. Visoka pojavnost pupčane kile primijećena je u teladi holštajn frizijske pasmine (HERRMANN i sur., 2001), ždrebadi i štenadi (RAHMAN i sur., 2001), prasadi te u janjadi mlađe od šest mjeseci. Pojavnost u janjadi mlađe od šest mjeseci iznosi 79,2% (HASSAN, 2008), što govori da se pupčana kila najčešće pojavljuje u novorođenčadi. Ova tvrdnja je u skladu s našim istraživanjem obzirom da je od 30 dupina s rascjepom trbušne stijenke njih 12 (40%) bilo novorođenčad. Od ukupnog broja dojava nalaza dobrih dupina u dobnoj kategoriji novorođenčad njih 48,0 % imalo je rascjep trbušne stijenke. Pojava kila u koza je jako rijetka, ali ipak je uočeno da su pupčane i skrotalne kile češće u mlađih jedinki. Pupčana kila zabilježena je i u mladim pasa i mačaka (RUBLE i HIRD, 1993). U pacijenata Klinika Veterinarskog fakulteta Sveučilišta u Zagrebu pupčana kila utvrđena je u najvećem postotku (91,7%) u novorođenčadi. Prema BENDAVID i sur. (2001) pupčana kila se pojavljuje u 4,0 % do 30,0 % novorođene djece.

Prema podacima iz literature proizlazi da je pojavnost kila veća u ženki. Tako je u ovaca učestalost pupčane kile u ženki 70,8%, dok je u mužjaka 29,2% (HASSAN, 2008). U našem istraživanju rascjepa trbušne stijenke u dobrog dupina također je zamijećena veća pojavnost u ženki (70,0%) nego u mužjaka (30,0%).

Praćenjem brojnosti dupina utvrđeno je da u hrvatskom dijelu Jadranskog mora obitava 250 jedinki, od čega 10% čini mladunčad (GOMERČIĆ i sur., 2004). Prema izračunu iz GOMERCIC i sur. (2008) može se pretpostaviti da je tijekom 28 godina, od kada se prati populacija dupina, rođeno 700 dupina, od tog broja njih 30 s pupčanom kilom. Iz toga proizlazi da se pupčana kila javlja u 4,28 % novorođenčadi odnosno u 428 životinja na 10.000 poroda, tj. da je učestalost ove malformacije u dobrim dupina iz Jadranskoga mora gotovo 170 puta veća nego u ljudi.

Pojavnost pupčane kile u dobrog dupina iz Jadranskoga mora je 9,2% od ukupnog broja nalaza uginulih dobrih dupina koji su od 1990. do 2018. godine zabilježeni u okviru monitoringa smrtnosti morskih sisavaca u Jadranskome moru. Postotak dupina u kojih je utvrđen rascjep trbušne stijenke/pupčana kila u odnosu na ukupni broj dupina koji su postmortalno pregledani iznosi 11,8%. Ovako visoka pojavnost pupčane kile u populaciji dobrih dupina iz Jadranskoga mora možda je uzrokovana genetskim poremećajima kao što za ljude navodi SADLER (2009).

U 36,7% dobrih dupina iz Jadranskoga mora je uz rascjep trbušne stijenke utvrđen i perzistirajući ovalni otvor, a njih 76,7% imalo je perzistirajući arterijski vod uz pupčanu kila. Iskazano prema ukupnom broju nalaza dobrih dupina njih 3,4% ima sve tri navedene malformacije. Istraživanje pasa u dobi od 6 do 8 mjeseci pokazalo je da 15% pasa ima neku



malformaciju, a njih 1,5 % više od jedne (RUBLE i HIRD, 1993). Usporedba pseće i dupinske populacije ukazuje da je broj višestrukih malformacija viši u populaciji dobrih dupina.

Kada govorimo o pupčanoj kili važno je usporediti ovu anomaliju i s anomalijama drugih područja trbušne stijenke. Embrionalna osnova razvitka mišića trbušne stijenke je povezana za sve mišiće ovog područja (SADLER, 2009) te bi čimbenik koji može uzrokovati preponsku kilu mogao biti povezan i s etiologijom pupčane kile. Uz etiologiju pupčane kile povezuju se kromosomske malformacije. S obzirom na spolnu predispoziciju pojavnost pupčane kile je češća u ženki prema našem istraživanju, što je i slučaj za prirođenu preponsku kilu gdje se predpostavlja da postoji nasljedni čimbenik za ovu bolest, a pojavnost je češća u nekastriranih ženki (SONTAS i sur., 2013).

Na temelju našeg istraživanja pupčana kila najčešće se pojavljuje u ženske novorođenčadi. U 30 lešina dobrog dupina s rascjepom trbušne stijenke najveći broj pripadao je ovoj kategoriji (n=7, 23,3%).

U većine životinja urođena pupčana kila, ako se ne liječi, uzrokuje smrt, no u dupina to može i ne mora biti slučaj. Slučaj ploda dobrog dupina s omfalokelom je jedini objavljeni slučaj sa smrtnim ishodom (SMITH i sur., 2013). Naše istraživanje potvrđuje preživjele slučajeve. Naime postoje jedinke s rascjepom trbušne stijenke starije od jedne godine pa sve do dobi od pet godina. Vanjski uvjeti, tj. život u moru vjerojatno omogućava preživljavanje morskih sisavaca s rascjepom trbušne stijenke. Pretpostavka je da pritisak vode sprječava prolaps organa, a morska voda otežava infekciju. Ipak, kada organi prolabiraju može doći do invaginacije crijeva i posljedične smrti.

## ZAKLJUČCI

Na temelju provedenog istraživanja o pojavnosti rascjepa trbušne stijenke u dobrog dupina možemo zaključiti:

1. U 9,2% (n=30) dobrih dupina od ukupnog broja dojava uginulih (n=326) utvrđen je rascjep trbušne stijenke, odnosno pupčana kila.
2. Od ukupnog broja pregledane novorođenčadi dobrih dupina njih 48 % (n=12) ima rascjep trbušne stijenke.
3. Pojavnost rascjepa trbušne stijenke u ženki dobrog dupina dvostruko je veća nego u mužjaka, a u najvišem postotku pojavljuje se u ženske novorođenčadi 23,3 % (n=7).
4. Osim rascjepa trbušne stijenke utvrđen je perzistirajući ovalni otvor i arterijski vod u 36,7% (n=11) dupina s navedenom malformacijom.
5. Najstariji dobri dupin s utvrđenim rascjepom trbušne stijenke bio je dobi 5 godina.

## POPIS LITERATURE

- ABDIN – BEY, M. R., R. O. RAMADAN (2001): Retrospective study of hernias in goats. Scientific Journal of King Faisal University (Basic and applied sciences) 1421, 77 – 88.
- ARUNAGIRI, V., R. PADMANABHAN, P. MAYAND (2018): A short term analysis of surgical management of umbilical and paraumbilical hernia. Turk. J. Surg. 34, 21–23.
- BENDAVID, R., J. ABRAHAMSON, M. E. ARREGUI, J. B. FLAMENT, E. H. PHILLIPS (2001): Abdominal wall hernias: principles and management. Springer-Verlag, New York, str. 594.
- BILANDŽIĆ, N., M. SEDAK, M. ĐOKIĆ, M. ĐURAS GOMERČIĆ, T. GOMERČIĆ, M. ZADRAVEC, M. BENIĆ, A. PREVENDAR CRNIĆ (2012): Toxic element concentrations in the bottlenose (*Tursiops truncatus*), striped (*Stenella coeruleoalba*) and Risso's (*Grampus griseus*) dolphins stranded in eastern Adriatic Sea. B. Environ. Contam. Tox. 89, 467 – 473.
- BOOTHE, H.W. (1990): Exploratory laparotomy in small animals. Comp. Cont. Educ. Pract. 12, 1057- 1066.
- DYCE, K. M., W. O. SACK, C. J. G. WENSING (2010): Textbook of veterinary anatomy. 4<sup>th</sup> edition. Saunders Elsevier, Philadelphia, Pennsylvania, str. 52- 436.
- ĐURAS, GOMERČIĆ M., A. GALOV, T. GOMERČIĆ, D. ŠKRTIĆ, S. ĆURKOVIĆ, H. LUCIĆ, S. VUKOVIĆ, H. ARBANASIĆ, H. GOMERČIĆ (2009): Bottlenose dolphin (*Tursiops truncatus*) depredation resulting in larynx strangulation with gill-net parts. Mar. Mam. Sci. 25, 392 – 401.
- ĐURAS, M., I. JAGAR, T. GOMERČIĆ, A. WATSON, D. ŠKRTIĆ, A. GALOV (2016): Hip bone morphometrics of bottlenose dolphins (*Tursiops truncatus*) from Adriatic Sea: sex determination and postnatal development. Mar. Mam. Sci. 32, 945 – 959.
- GALOV, A., I. KOCIJANA, G. LAUC, M. ĐURAS GOMERČIĆ, T. GOMERČIĆ, H. ARBANASIĆ, Z. SATOVIĆ, B. ŠEOL, S. VUKOVIĆ, H. GOMERČIĆ (2011): High genetic diversity and possible evidence of a recent bottleneck in Adriatic bottlenose dolphins (*Tursiops truncatus*). Mam. Biol. 76, 339 – 344.
- GOMAA, B., A. KARKOURA, E. ENANY, M. ALSAFY, S. ELGENDY (2017): Applied anatomy and computed tomography of the abdominal wall of the dog. AJVS 52, 28-45.
- GOMERCIC, T., M. DURAS GOMERCIC, H. LUCIC, A. GALOV, D. SKRTIC, S. CURKOVIC, S. VUKOVIC, H. GOMERCIC (2008): The prevalence of congenital umbilical hernia in bottlenose dolphins (*Tursiops truncatus*) in the Adriatic. U: Book of abstract of the 8th conference of the European Wildlife Disease Association, 2-5 October 2008, Rovinj, Hrvatska, str. 24.
- GOMERČIĆ, H., Đ. HUBER, T. GOMERČIĆ, A. GOMERČIĆ, D. ŠKRTIĆ, S. VUKOVIĆ (1994): The striped dolphin (*Stenella coeruleoalba*, Meyen, 1833) for the first time found in the Adriatic Sea in 1991. U: Proceedings of abstracts of the papers presented at The fifth congress of Croatian Biologists (Gomerčić, H., ur.). Hrvatsko biološko društvo, Zagreb, 340 – 341.

- GOMERČIĆ, H., M. ĐURAS, H. LUČIĆ, T. GOMERČIĆ, Đ. HUBER, D. ŠKRTIĆ, S. ČURKOVIĆ, A. GALOV, S. VUKOVIĆ (2002): Caetacean mortality in Croatian part of the Adriatic Sea in period from 1990 till February 2002. U: 9th International Congress on the Zoogeography and Ecology of the Greece and adjacent regions Abstracts. The Hellenic Zoological Society, 22-25 May 2002, Thessaloniki, Grčka, str.42.
- GOMERČIĆ, T., M. ĐURAS GOMERČIĆ, H. GOMERČIĆ, D. ŠKRTIĆ, S. ČURKOVIĆ, H. LUCIĆ, A. GALOV, S. VUKOVIĆ, Đ. HUBER (2004): Vrste, brojnost i rasprostranjenost morskih sisavaca u hrvatskom dijelu Jadranskog mora. Abundance, population size and distribution of marine mammals in the Croatian part of the Adriatic Sea. U: Zbornik radova 1. hrvatsko-slovenskog simpozija o egzotičnim i divljim životinjama – Zbornik radova 1. hrvaško-slovenskog simpozija o ljubiteljskih in prosto živećih vrstah živali (K., Vlahović, A. Marinculić, ur.). Hrvatsko veterinarsko društvo 1893. Zagreb, str.16.
- GRINDFLEK, E., M. H. S. HANSEN, S. LIEN, M. VAN SON (2018): Genome-wide association study reveals a QTL and strong candidate genes for umbilical hernia in pigs on SSC14. BMC Genomics 19, 412.
- HASSAN, N. J. (2008): Umbilical hernias among sheep in Dohuk. Al-Qadisiya Journal of Vet. Med. Sci. 7, 63 – 68.
- HERRMANN, R., J. UTZ, E. ROSENBERGER, K. DOLL, O. DISTL (2001): Risk factors for congenital umbilical hernia in German Fleckvieh. Vet. J. 162, 233 – 240.
- HOHN, A. A., M. D. SCOTT, R. S. WELLS, J. C. SWEENEY, B. IRVINE (1989): Growth layers in teeth from known-age, free-ranging bottlenose dolphins. Mar. Mam. Sci. 5, 315-342.
- HORVAT, S., M. SAKAČ, M. SELETKOVIĆ, K. ŠLOGAR, T. GOMERČIĆ, M. ĐURAS (2013): Ductus arteriosus and foramen ovale in the bottlenose dolphin (*Tursiops truncatus*). U: Abstract book: 27th Annual Conference European Cetacean Society (Escola de Mar, ur.), 8 – 10 April 2013 Setúbal, Portugal, str. 364.
- KASTELEIN, R. A., M. F. VAN DOOREN, D. TIBBOEL (2009): A case study of congenital diaphragmatic hernia in a juvenile striped dolphin (*Stenella coeruleoalba*). Aquat. Mam. 35, 32 – 35.
- KOLARIĆ, A., M. ĐURAS GOMERČIĆ, T. GOMERČIĆ (2011): Utjecaj antropogenih čimbenika na smrtnost kitova (Cetacea) u Jadranskom moru. Veterinar 49, 5 – 15.
- KÖNIG, H. E., H.-G. LIEBICH (2009): Anatomija domaćih sisavaca. 1. hrvatsko izdanje, Naklada Slap, Zagreb, str. 145-148.
- LEATHERWOOD, S., R. R. REEVES (1983): The Sierra club handbook of whales and dolphins. Sierra Club Books, San Francisco, str. 221-229.
- McGEADY, T. A., P. J. QUINN, E. S. FITZPATRICK, M. T. RYAN (2014): Veterinarska embriologija. Naklada Slap, Zagreb, str. 184-222.
- PADOVAN (2006): Enciklopedijski rječnik humanog i veterinarskog medicinskog nazivlja. Leksikografski zavod Miroslav Krleža, Zagreb, str. 2-1144.
- PERRIN, W. F. (1975): Variation of spotted and spinner porpoise (genus *Stenella*) in the eastern tropical Pacific and Hawaii. UC. Press, 3-12.

- POWELL, J. W. B., R. T. ARCHIBALD, C. A. CROSS, D. S. ROTSTEIN, V. M. SOOP, W. E. MCFEE (2009): Multiple congenital cardiac abnormalities in an Atlantic bottlenose dolphin (*Tursiops truncatus*). *J. Wildlife Dis.* 45, 839–842.
- RAHMAN, M. M., D. BISWASS, M. A. HOSSAIN (2001): Occurrence of umbilical hernia and comparative efficacy of different suture materials and techniques for its correction in calves. *Pak. J. Biol. Sci.* 4, 1026 – 1028.
- ROBINSON, R. (1977): Genetic aspects of umbilical hernia incidence in cats and dogs. *Vet. Rec.* 100, 9-10.
- RUBLE, R. P., D. W. HIRD (1993): Congenital abnormalities in immature dogs from a pet store: 253 cases (1987-1988). *J. Am. Vet. Med. Assoc.* 202, 633-636.
- RÜSSE, I., F. SINOWATZ (1998): *Lehrbuch der Embryologie der Haustiere*. 2. Izdanje, Parey Buchverlag, Berlin, str. 419-447.
- SADLER, T. W. (2009): *Langmanova medicinska embriologija*. 10. izdanje. Školska knjiga, Zagreb, str. 103-257.
- SELETKOVIĆ, M., K. ŠLOGAR, M. ĐURAS GOMERČIĆ, T. GOMERČIĆ (2012): Procjena broja dobrog dupina (*Tursiops truncatus*) u Šibensko-kninskoj županiji. *Veterinar* 50, 11 – 21.
- SHAHAR, R., M. H. SHAMIR, G. W. NIEBAUER, D. E. JOHNSTON (1996): A possible association between acquired nontraumatic inguinal and perineal hernia in adult male dogs. *Can. Vet. J.* 37, 614–616.
- SLIJPER, J. (1961): Foramen ovale and ductus arteriosus Botalli in aquatic mammals. *Mammalia* 25, 528-570.
- SMITH, C. R., E. D. JENSEN, B. A. BLANKENSHIP, M. GREENBERG, D. A. D'AGOSTINI, D. H. PRETORIUS, N. C. SAENZ, N. NOLL, S. K. VENN-WATSON (2013): Fetal omphalocele in a common bottlenose dolphin (*Tursiops truncatus*). *J. Zoo. Wildlife Med.* 44, 87-92.
- SONTAS B. H., F. T. TOYDEMIR, O. ERDOGAN, G. SENNAZLI, H. EKICI (2013): Inguinal herniation with hydrometra/mucometra in a poodle bitch. *Canadian Vet. J.* 54, 840-844.
- STELLA A., G. L. BABBO (2000): Omphalocele and umbilical cord cyst. Prenatal diagnosis. *Minerva Ginecol.* 52, 213-216.
- VITITOE, K. P., F. V. GROSSO, S. THOMOVSKY, C. K. LIM, H- G. HENG (2017): Inguinal herniation of a mineralized paraprostatic cyst in a dog. *Canadian Vet. J.* 58, 1309-1312.
- VOERMANS M., C. M. BUTLER, M. A. VAN DER VELDEN, M. M. SLOET VAN OLDRUITENBORGH-OOSTERBAAN (2004): Incarcerated umbilical hernia in the horse: a case with a review of the literature. *Tijdschr Diergeneeskd* 129, 142-149.
- YANYAN, X., S. YINGHAN, M. DONGYANG, J. FUSHUN, Z. SEN, L. ANQING, W. YONG, L. WENZHANG (2018): Retrospective analysis of smaller than 3-cm umbilical hernia repair with the lightweight macroporous mesh. *Medicine* 97, e12245.

## SAŽETAK

### Urođeni rascjep trbušne stijenke u dobrog dupina (*Tursiops truncatus*)

Mateja Stipić

Diplomski rad, Veterinarski fakultet Sveučilišta u Zagrebu, Zagreb

U Jadranskome moru živi populacija dobrih dupina (*Tursiops truncatus*) koja se smatra ugroženom i zakonom je zaštićena. Dobri dupini pronađeni mrtvi u prirodi podliježu postmortalnim pregledima koji se provode od 1990. na Veterinarskom fakultetu Sveučilišta u Zagrebu u okviru sustavnog praćenja populacija morskih sisavaca Jadranskoga mora. Tijekom postmortalnih pregleda primijećene su malformacije trbušne stijenke dobrih dupina u obliku urođenog rascjepa. Ova anomalija očituje se nepravilnim spajanjem lijevog i desnog ravnog trbušnog mišića duž bijele linije čime nastaje prekid kontinuiteta bijele linije u području pupka. Ovim istraživanjem analizirani su podaci 326 dobrih dupina pronađenih od 1990. do 2018. u hrvatskom dijelu Jadranskoga mora. Analizom podataka iz razudbenih obrazaca utvrđen je rascjep trbušne stijenke u 9,2% (n=30) dupina, od toga 48,0% (n=12) bila su novorođenčad. Pojavnost rascjepa trbušne stijenke u ženki dobrog dupina dvostruko je veća nego u mužjaka, a u najvećem postotku javlja se u ženske novorođenčadi (23,3%, n=7). U 36,7 % (n=11) dupina s rascjepom trbušne stijenke utvrđene su i anomalije krvožilnog sustava i to perzistirajući ovalni otvor i arterijski vod. Najstariji dobri dupin s utvrđenim rascjepom trbušne stijenke je bio dobi 5 godina, što potvrđuje pretpostavku da na preživljavanje životinja s ovom malformacijom pozitivno utječe život u vodenom mediju.

Ključne riječi: rascjep trbušne stijenke, pupčana kila, dobri dupin, *Tursiops truncatus*, Jadransko more.

## SUMMARY

Congenital abdominal wall cleft in the bottlenose dolphins (*Tursiops truncatus*)

Mateja Stipić

Diploma Thesis, Faculty of Veterinary Medicine University of Zagreb, Zagreb

The Adriatic Sea is inhabited by an endangered and protected population of bottlenose dolphins (*Tursiops truncatus*). Bottlenose dolphins which are found dead in nature have been examined postmortally since 1990 at the Faculty of Veterinary Medicine, University of Zagreb within the monitoring of marine mammal populations of the Adriatic Sea. Postmortal examinations showed changes in the abdominal wall structure of several specimens. These changes were determined as congenital abdominal wall clefts. This malformation appears in form of a discontinuation of the white line in the umbilical region and a cleft between the left and right rectus abdominis muscle. We analysed data of 326 bottlenose dolphins found from 1990 until 2018 in the Croatian part of the Adriatic Sea. The analysis of postmortal protocols showed that in 9.2% (n=30) dolphins the congenital abdominal wall cleft was recorded. Out of them 48.0% (n=12) were newborns. The prevalence of the congenital abdominal wall cleft was two times higher in females than in males. The prevalence is highest in female newborns (23.3%, n=7). In 36.7% (n=11) dolphins with the congenital abdominal wall cleft other malformations were recorded, namely the patent foramen ovale and ductus arteriosus. The eldest dolphin with the congenital abdominal wall cleft was 5 years old which supports the presumption that the aquatic environment positively influences the survival of dolphins with this malformation.

Key words: congenital cleft, abdominal wall, umbilical hernia, bottlenose dolphin, *Tursiops truncatus*, Adriatic Sea.

## ŽIVOTOPIS

Mateja Stipić rođena je 22. siječnja 1993. u Supetru na otoku Braču. Osnovnu školu završila je u Dugom Selu, a pohađala je VII. gimnaziju u Zagrebu. Nakon uspješno završene gimnazije 2011. godine, upisuje Veterinarski fakultet u Zagrebu. Tijekom studija bila je aktivan član Zbora Veterinarskog fakulteta Sveučilišta u Zagrebu „Ab ovo“ s kojima osvaja i Posebnu Rektorovu nagradu 2014. godine. Mateja Stipić je bila uključena i u nastavni rad Zavoda za anatomiju, histologiju i embriologiju i Zavoda za fiziologiju i radiobiologiju. Kao demonstrator pomagala je studentima u svladavanju praktičnog dijela nastave ovih zavoda. Također je bila volonter Zavoda za veterinarsku biologiju gdje je pomagala u izvođenju nastave i provođenju istraživačkih projekata.

Tijekom studija posvetila se znanstvenom i istraživačkom radu. Njena dva studentska rada prezentirana su 2015. i 2017. na međunarodnom skupu „Veterinarska znanosti i struka“. Godine 2015. prezentirala je rad pod naslovom „The prevalence of umbilical hernia in population of bottlenose dolphins (*Tursiops truncatus*) in Croatia“, te 2017. rad „Analysis of efficiency of brown bear hunting from hides at feeding sites“. Godine 2018. na 26. IBA konferenciji predstavljen je rad pod naslovom „Comparison of brown bear hunting practices in Sweden and Croatia“ čiji je koautor.

Još kao student druge godine bavila se volonterskim radom u Zavodu za veterinarsku biologiju, i to u laboratorijskim i terenskim istraživanjima. Terenski rad se sastojao od istraživanja dupina, medvjeda i vukova. U sklopu međunarodnog projekta s Norveškom (NINA) “Building capacity to meet the challenges of multi-level democracy: the case of conserving species with transboundary populations” provodila je analizu ankete “Bears and bullets” na osnovu kojih su izrađena gore navedena dva rada. Također je sudjelovala kao volonter u radu projekta „Life Dinalp bear“ koji je u Hrvatskoj vodio prof. dr.sc. Đuro Huber.

Dobitnica je Stipendije Sveučilišta u Zagrebu u kategoriji 10% najboljih studenata u akademskoj godini 2015./2016. i 2016./2017.

Uz studiranje također je boravila na stručnim praksama u Ujedinjenom Kraljevstvu, Bugarskoj, te dva puta na Sveučilištu veterinarske medicine u Beču. Prva studentska praksa bila je u utočištu za primata „Monkey World“ sa sjedištem u Dorsetu, UK, gdje je učila o osnovama rehabilitacije primata, medicinskim zahvatima i tretmanima, procesu premještanja jedinki i patološkom pregledu primata. Tijekom prakse u Bugarskoj boravila je u mjestu Belitsa gdje se nalazi utočište za medvjede pod vodstvom organizacije „Four paws“. Tijekom boravka također



je stekla iznimno iskustvo i znanja vezana uz rehabilitaciju medvjeda, premještanje i njihovu imobilizaciju, asistenciju pri kirurškim zahvatima te osnovnu medicinsku skrb. Tijekom dvije akademske godine boravila je na Sveučilištu veterinarske medicine u Beču gdje je stekla znanja i vještine o medicinskoj skrbi kućnih ljubimaca tijekom kliničkih rotacija i noćnih dežurstava. Također je tijekom boravka na oftalmološkoj klinici Sveučilišta veterinarske medicine u Beču sudjelovala u pripremi konja za ultrazvučnu oftalmološku studiju koja je još uvijek u izradi pod vodstvom Mag. Klaas-Ole Blohm.