

Izrada trodimenzionalnog anatomskog modela srca dupina

Došen, Sara

Master's thesis / Diplomski rad

2021

Degree Grantor / Ustanova koja je dodijelila akademski / stručni stupanj: **University of Zagreb, Faculty of Veterinary Medicine / Sveučilište u Zagrebu, Veterinarski fakultet**

Permanent link / Trajna poveznica: <https://um.nsk.hr/um:nbn:hr:178:824909>

Rights / Prava: [In copyright](#) / [Zaštićeno autorskim pravom.](#)

Download date / Datum preuzimanja: **2024-07-31**



Repository / Repozitorij:

[Repository of Faculty of Veterinary Medicine -
Repository of PHD, master's thesis](#)



SVEUČILIŠTE U ZAGREBU
VETERINARSKI FAKULTET

Sara Došen

Izrada trodimenzionalnog anatomskog modela srca
dupina

Diplomski rad

Zagreb, 2021.

Zavod za anatomiju, histologiju i embriologiju

Predstojnica: izv. prof. dr. sc. Martina Đuras

Mentorica: izv. prof. dr. sc. Martina Đuras

Članovi povjerenstva za obranu diplomskog rada:

1. prof. dr. sc. Tajana Trbojević Vukičević
2. izv. prof. dr. sc. Tomislav Gomerčić
3. izv. prof. dr. sc. Martina Đuras
4. doc. dr. sc. Mirela Pavić (zamjena)

Zahvala

Posebno zahvaljujem izv. prof. dr .sc. Martini Đuras na trudu, strpljenju i stručnom vodstvu pri pisanju ovog rada. Hvala Vam na svojoj podršci i prilikama koje ste mi pružili tijekom studija.

Također želim zahvaliti asistentici Magdaleni Kolenc, dr. med. vet., na podršci i pomoći u izradi ovog rada. Hvala ti što si bila dostupna u svakom trenutku.

Zahvaljujem i djelatnicima Klinike za unutarnje bolesti na svom znanju i vještinama koje su mi prenijeli tijekom volontiranja.

Najveće zahvale zaslužuje moja obitelj, osobito mama Jasminka, bez koje ničeg ovog ne bi bilo. Hvala svim mojim prijateljima na podršci, posebno mojim VEF curama na prekrasnih 6 godina.

POPIS KRATICA

3D – trodimenzionalno

ABS - akril-nitril-butadien

CT – kompjutorizirana tomografija

DICOM - Digital Imaging and Communications in Medicine

FDM – Fused Deposition Modeling/modeliranje topljenim depozitima

g - gram

KCl – kalijev klorid

KH₂PO₄ – kalijev dihidrogen fosfat

L - litra

mL – mililitar

NaCl – natrijev klorid

Na₂HPO₄ – natrijev fosfat

OBJ - Object Files

PBS – otopina puferirana fosfatom

PLA – polilaktična kiselina

SLA – stereolitografija

SLS - Selective Laser Sintering

STL – Standard Triangle Language

POPIS PRILOGA

Slika 1. Shematski prikaz FDM metode ispisa (WEI i sur., 2017.)
Dijelovi ispisivača: build material spool – filament gradivnog materijala; support material spool – filament potpornog materijala; extrusion head – mlaznica; part support structure – dio potporne strukture; build part – ispisani model; build platform – postolje ispisivača

Slika 2. Ispisan model srca mačke (WILHITE i WÖLFEL, 2019.)

Slika 3. Prikaz dijastole (lijevo) i sistole (desno) na 3D modelu srca mačke (WILHITE i WÖLFEL, 2019.)

Slika 4. Digitalni model srca mačke u „Microsoft 3D modeling” 3D pregledniku (WILHITE i WÖLFEL, 2019.)

Slika 5. Prikaz anatomskih struktura srca čovjeka u programu „3D Slicer“ (RADZI i sur., 2016.)

Slika 6. Model srca čovjeka u „.stl” formatu (RADZI i sur., 2016.)

Slika 7. Model gornje šuplje vene tiskan od fleksibilnog materijala (RADZI i sur., 2016.)

Slika 8. Ispisani model srca čovjeka (RADZI i sur., 2016.)

Slika 9. Srce dobrog dupina, *facies atrialis*: *ventriculus sinister* (1), *ventriculus dexter* (2), *atrium dextrum* (3), *atrium sinistrum* (4), *auricula sinistra* (5), *auricula dextra* (6), *a. coronaria dextra* (7), *r. interventricularis subsinuosus* (8), *a. pulmonalis sinistra* (9), *v. pulmonalis dextra* (10), *v. cava cranialis* (11), *v. cava caudalis* (12)

Slika 10. Srce dobrog dupina, *facies auricularis*: *ventriculus sinister* (1), *ventriculus dexter* (2), *auricula dextra* (3), *auricula sinistra* (4), *r. interventricularis paraconalis* (5), *truncus pulmonalis* (6), *a. pulmonalis sinistra* (7), *aorta* (8), *v. cava cranialis* (9)

Slika 11. Ispiranje koronarnih arterija PBS - om

Slika 12. Fiksiranje srca formalinom

Slika 13. Izvlačenje gaze iz srčanih komora

Slika 14. Aplikacija Lugolove otopine u koronarne arterije. *Aorta* (1), *v. cava cranialis* (2), *a. pulmonalis sinistra* (3)

Slika 15. Potapanje srca u Lugolovu otopinu

Slika 16. CT snimka srca dupina u programu „3D Slicer” – prije obrade; A – *planum dorsale*, B – *planum sagittale*, C – *planum transversale*, D - ravnine prikazane u prostoru, „Segment editor” - odjeljak za dodavanje anatomskog nazivlja i odabir anatomskih struktura te boja kojima će biti te strukture prikazane (crveni kvadrat)

Slika 17. Prikaz srca dupina u modulu „Segment editor“. *Planum dorsale: ventriculus sinister* (1), *atrium sinistrum* (2), *auricula sinistra* (3), *ventriculus dexter* (4)

Slika 18. Prikaz srca dupina u modulu „Segment editor“: *valva mitralis - cuspis septalis* (1), *cuspis parietalis* (2), *valva tricuspidalis - cuspis septalis* (3), *cuspis parietalis* (4), *m. papillaris subarteriosus* (5), *mm. papillaris parvi* (6)

Slika 19. CT snimka srca dupina u programu „3D Slicer” – nakon obrade: A - prikaz 3D modela srca

Slika 20. Prikaz srca dobrog dupina u modulu „Segment editor“, odznačene su lijeva klijetka i pretklijetka te lijeva uška: *valva mitralis: cuspis parietalis* (1), *cuspis septalis* (2), *m. papillaris subatrialis* (3), *m. papillaris subauricularis* (4), *ventriculus dexter* (5), *atrium dextrum* (6), *a. coronaria dextra - r. interventricularis subsinuosus* (7), *septum interatriale* (8), *a. pulmonalis dextra* (9), *a. pulmonalis sinistra* (10), *auricula dextra* (11), *v. cava cranialis* (12), *aorta* (13), aortni zalisci (14)

Slika 21. Prikaz srca dobrog dupina u modulu „Segment editor“, odznačene su desna klijetka, pretklijetka i uška: *valva tricuspidalis: cuspis parietalis* (1), *cuspis septalis* (2), *cuspis angularis* (3), *mm. papillares parvi* (4), *m. papillaris magnus* (5), *m. papillaris subarteriosus* (6), *ventriculus sinister* (7), *a. coronaria sinistra – r. interventricularis paraconalis* (8), *truncus pulmonalis* (9), *a. pulmonalis sinistra* (10), *auricula sinistra* (11), *v. cava cranialis* (12), *aorta* (13)

Slika 22. Prikaz digitalnog 3D modela srca dobrog dupina u programu „Print 3D“: *facies atrialis* (lijevo), *facies auricularis* (desno)

Slika 23. Prikaz baze srca dobrog dupina u aplikaciji „Print 3D“ ; aorta i aortni zalisci (ružičasto); lijeva pulmonalna arterija i dio pulmonalnog zaliska (plavo)

Slika 24. Ispisani model srca dobrog dupina (*facies atrialis*): *ventriculus sinister* (1), *ventriculus dexter* (2), *atrium dextrum* (3), *atrium sinistrum* (4), *auricula sinistra* (5), *auricula dextra* (6), linija prereza modela (7), *a. coronaria dextra* (8), *r. interventricularis subsinuosus* (9), *v. cava caudalis* (10), *v. cava cranialis* (11), *a. pulmonalis sinistra* (12), *a. pulmonalis dextra* (13)

Slika 25. Ispisani model srca dobrog dupina (*facies auricularis*): *ventriculus sinister* (1), *ventriculus dexter* (2), *auricula sinistra* (3), *auricula dextra* (4), *truncus pulmonalis* (5), *a. pulmonalis sinistra* (6), *aorta* (7), *v. cava cranialis* (8), *a. coronaria sinistra - r. interventricularis paraconalis* (9)

Slika 26. Ventralni dio ispisanog modela srca dupina: *ventriculus sinister* (1), *ventriculus dexter* (2), *septum interventriculare* (3), *trabeculae carneae* (4a, 4b), magneti ugrađeni u stijenke (5a, 5b), *r. interventricularis paraconalis* (6)

Slika 27. Dorzalni dio ispisanog modela srca dupina: *ventriculus sinister* (1), *ventriculus dexter* (2), *ostium aortae* (3), *mm. pectinati* (4), magneti ugrađeni u stijenku (5a, 5b)

SADRŽAJ

1. UVOD.....	1
2. PREGLED DOSADAŠNJIH ISTRAŽIVANJA	
2.1. Anatomske osobitosti dobrog dupina	3
2.2. Principi izrade trodimenzionalnih tiskanih anatomskih modela	5
2.3. Primjeri trodimenzionalnih modela srca.....	8
3. MATERIJALI I METODE.....	11
4. REZULTATI.....	17
5. RASPRAVA.....	27
6. ZAKLJUČCI.....	29
7. LITERATURA.....	30
8. SAŽETAK.....	35
9. <i>Summary</i>	36
10. ŽIVOTOPIS.....	37

1. UVOD

Napretkom digitalne tehnologije u posljednjem desetljeću, došlo je do njezinog povećanog implemetiranja u obrazovni sustav. Sve se više nastoje koristiti digitalne metode učenja pa se tako u svijetu, osim digitalnih trodimenzionalnih (3D) modela izrađuju i 3D tiskani modeli. Trodimenzionalni tiskani modeli imaju primjenu u različitim područjima obrazovanja, pa tako i u fakultetskim studijskim programima iz biomedicine i zdravstva. Navedeni se modeli na veterinarskim fakultetima koriste u različite svrhe, od učenja anatomije i fiziologije, uvida u patološke promjene raznih tkiva pa do primjene u ortopedskim operacijama.

Primjena novih metoda za izradu anatomskih preparata važna je i zbog brojnih nedostataka preparata konzerviranih formaldehidom koji se tradicionalno najčešće koriste u poučavanju anatomije domaćih životinja. Ovi preparati često su predmet rasprava, jer je za preparate konzervirane formaldehidom potreban specijalizirani prostor za pohranu i održavanje, postavljaju se etička pitanja zbog potrebe za velikim brojem životinjskih preparata te je potencijalno ugroženo zdravlje studenata, nastavnika i tehničkog osoblja. Također, neadekvatno konzervirani preparati nerealno prikazuju anatomske strukture i nisu trajni. Pogodne metode koje mogu smanjiti primjenu formaldehida su plastični modeli, plastinacija te 3D ispis visokokvalitetnih modela kojima se osigurava velik broj dugotrajnih i detaljnih modela u kratkom vremenu (HESPEL i sur., 2014.; MCMENAMIN i sur., 2014.; THOMAS i sur., 2016.; WEI i sur., 2017.; HACKMANN i sur., 2019.).

Anatomija je temeljni pretklinički predmet na studiju veterinarske medicine te je usvajanje znanja iz ovog predmeta osnova za razumijevanje kliničkih predmeta koji se slušaju na višim godinama studija. Učenje anatomije na svim veterinarskim fakultetima, pa tako i na Veterinarskom fakultetu Sveučilišta u Zagrebu, zasniva se na teorijskom učenju iz udžbenika i atlasa (KÖNIG i LIEBICH, 2009.; POPESKO, 2004.) te praktičnoj sekciji preparata jer je za izučavanje anatomske građe organskih sustava domaćih životinja najznačajniji uvid u sam organ. Isto tako, na mrežnim stranicama fakulteta dostupni su digitalni 3D modeli privjesnog kostura konja (GOMERČIĆ i sur., 2016.) i lubanje psa (MARIĆ, 2019.) pomoću kojih studenti mogu učiti i ponavljati gradivo osteologije usvojeno na praktičnim vježbama.

Izučavanje anatomije zaštićenih životinjskih vrsta također je dio obrazovanja doktora veterinarske medicine. Ovakav se oblik nastave izvodi na izbornim predmetima, od kojih pojedini obuhvaćaju izučavanje anatomije i fiziologije dobrog dupina (*Tursiops truncatus*, Montagu 1821). Dobri dupin je od 1995. godine zaštićena vrsta (ĐURAS i sur., 2014.). Ova vrsta kitova zubana (Odontoceti) jedina stalno obitava u hrvatskom dijelu Jadranskog mora (GOMERČIĆ i sur., 1998.) i pritom je riječ o samo jednom morfološkom tipu dobrog dupina koji doseže prosječnu dužinu tijela od 271 cm u ženki i 280 cm u mužjaka (ĐURAS i sur., 2014.).

Anatomski preparati zaštićenih životinjskih vrsta potrebni za izučavanje građe ovih životinja teško su dostupni i rijetki. Kako bi studenti mogli izučavati njihove anatomske osobitosti te kako bi unaprijedili nastavu, odlučili smo izraditi 3D model srca dobrog dupina koji će biti prvi takav model u Hrvatskoj. Cilj ovog rada je izrada 3D modela srca dobrog dupina pomoću kompjutorizirane tomografije (CT), programa za izradu digitalnog modela i 3D pisaača. Model će biti dostupan studentima kao primjer nove metode prikaza anatomske građe srca. Također, cilj je upoznati i ostale koji sudjeluju u izobrazbi doktora veterinarske medicine o prednostima i mogućnostima koje pruža uvođenje digitalne tehnologije i 3D tiska u obrazovni proces. Ovo je također način na koji se mogu sačuvati prikazi organa zaštićenih, ali i ostalih vrsta životinja.

2. PREGLED DOSADAŠNJIH ISTRAŽIVANJA

2.1. Anatomske osobitosti dobrog dupina

Zbog života u vodenom okolišu, dobri dupin ima brojne anatomske prilagodbe ovakvom staništu. Značajne prilagodbe nalaze se u građi pluća, želuca, crijeva, bubrega, malog mozga te srca. Pluća nemaju izražene režnjeve kao u kopnenih sisavaca. Kitovi koji kraće rone (Delphinidae) imaju veću masu pluća (2,7%) u odnosu na kopnene sisavce (1%), jer pluća tijekom plitkih zarona čine svojevrsno skladište kisika. U dobrog dupina pluća zauzimaju gotovo 75% volumena prsne šupljine. S obzirom na način hranidbe došlo je do prilagodbe probavnog sustava. Dobri dupin ima mnogokomoričasti želudac, odnosno želudac koji je podijeljen u tri komore. Prva komora je prekrivena neželjezdanom sluznicom. Druga komora prekrivena je željezdanom sluznicom dok se treća komora naziva pilorični želudac i sadrži mukozne stanice i žlijezde. Također, posljednja komora ima tanju mišićnicu od prethodne dvije. Dupini ne žvaču svoj plijen već ga gutaju. Na taj način plijen dospijeva u prvu komoru u koju se zatim prelijevaju želučani sokovi iz druge komore koja ih luči te započinje kemijska razgradnja hrane. Osim želuca, u odnosu na kopnene sisavce, modificirana je i građa crijeva. Crijevo je duž cijelog toka jednakog promjera, bez vanjskih osobitosti. Izvana se jedino dvanaesnik može raspoznati zbog duodenalne ampule koja se nastavlja na pilorični dio želuca. Dobri dupin nema slijepo crijevo. Bubrež dobrog dupina je ovalnog oblika i složene građe. Sastoji se od režnjeva koji sadrže koru i srž, kao i bubrež kopnenih sisavaca. Još jedna od anatomskih osobitosti je vrlo veliki mali mozak. Polutke malog mozga se sastoje od režnjeva i režnjića. Mali mozak čine anteriorni, posteriorni i flokulonodularni režanj. Najveća razlika u odnosu na kopnene sisavce je mali anteriorni i mnogo veći posteriorni dio. U kopnenih sisavaca anteriorni režanj odgovoran je za regulaciju pokreta prsnih i zdjeličnih udova koji su u dobrog dupina jako modificirani (COZZI i sur., 2017.).

Srce ima ključnu ulogu u funkcioniranju organizma. U morskih sisavaca kvalitetna oksigenacija tkiva vrlo je bitna pri zaronu koji kod kitova iz porodice Delphinidae traje oko pet minuta (KOOYMAN i sur., 1981.). Za razliku od srca kopnenih sisavaca, ono u dobrog dupina je relativno veće i spljošteno je zbog oblika prsnog koša koji je širok i kratak. Prema tome, srce dobrog dupina proporcionalno je veće od srca kopnenih sisavaca. Težina srca čini 0,93% ukupne tjelesne težine, stoga ako je životinja teška 300 kg, na srce otpada oko 3 kg. Srce dupina je ovalno do okruglo, klijetke i pretklijetke su kratke i široke, uške srca su spljoštene i svojim ventralnim rubom prekrivaju koronarni žlijeb. Ventralni rub uški srca ocrta vanjsku granicu između klijetki i pretklijetki. Shodno navedenom, može se zaključiti da se srce dobrog dupina ne razlikuje uvelike od srca drugih kopnenih sisavaca (COZZI i sur., 2017.). No, pri usporedbi srca dupina sa srcem kopnenih sisavaca utvrđena je izrazita zavojitost koronarnih arterija. Zavojitost osigurava povećan volumen krvi, to jest dovoljan dotok kisika za miokard tijekom zarona. Ova morfološka značajka smatra se prilagodbom na život u vodi (DOŠEN i sur., 2017.).

Na Veterinarskom fakultetu Sveučilišta u Zagrebu prema posebnom se protokolu provodi postmortalni pregled svih dostupnih morskih sisavaca koji su nađeni u prirodi. Svrha postmortalnog pregleda je utvrđivanje vrste, spola, dobne kategorije, uzroka smrti, opterećenja zagađivalima okoliša i parazitima. Pritom se izuzimaju pojedini organi i tkiva čijom se daljnjom obradom dobiva uvid u anatomske i histološke specifičnosti pojedinih organskih sustava. Najbrojnija su istraživanja osobitosti koštanog sustava dobrog dupina. Opisane su anatomske varijacije i patoanatomske promjene koštanog sustava (ŠKRTIĆ, 2010.), postnatalno okoštavanje prsne peraje (SAKAČ i sur., 2013.) i srašćavanje kostiju lubanje (MALEŠ, 2020.) te mjere lubanje odrasle jedinice (ĐURAS i sur., 2014.). Također, opisane su morfometrijske osobitosti kukovlja (ĐURAS i sur., 2016.) i anatomske osobitosti grkljana dobrog dupina (BRZICA, 2005.). Anatomske i/ili histološke opisane su: nuzbubrežna žlijezda (VUKOVIĆ i sur., 2010.), hipofiza (LUCIĆ i sur., 2007.; VUKOVIĆ i sur., 2011.), gušterača (LUCIĆ, 2003.), bubreg (LUCIĆ, 2006.), limfni čvorovi (VUKOVIĆ i sur., 2005.). Što se tiče kardiovaskularnog sustava, u dobrog dupina opisano je zatvaranje ovalnog otvora i arterijskog voda (HORVAT i SAKAČ, 2011.) te koronarne arterije (DOŠEN i sur., 2017.).

2.2. Principi izrade trodimenzionalnih tiskanih anatomskih modela

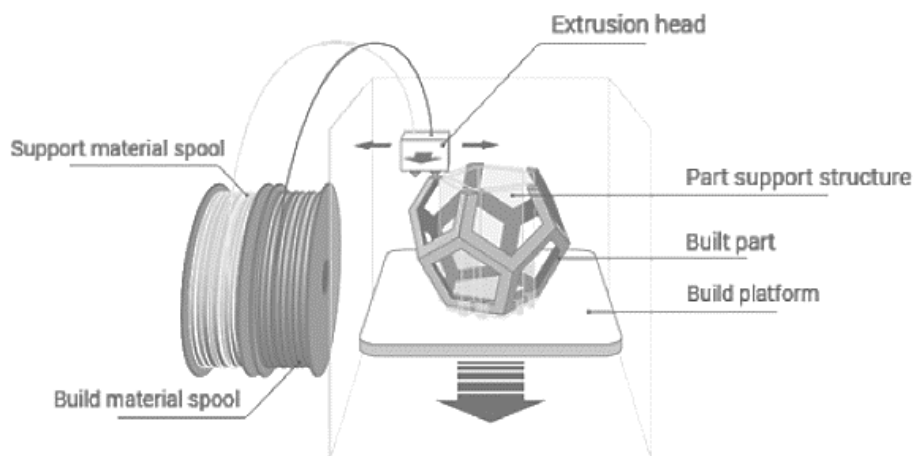
Trodimenzijski modeli izrađuju se naslojavanjem materijala pomoću 3D pisaa. Ovaj postupak naziva se još i aditivna proizvodnja ili 3D tisak (QUINN - GORHAM i KHAN, 2016.). Ovakvi 3D modeli imaju određene prednosti pred plastičnim modelima i plastiniranim anatomskim preparatima. Plastični modeli proizvode se u velikim količinama, prikazuju položaj anatomskih struktura i samo osnovne dijelove organa pa time nisu dovoljno realistični da bi se koristili u nastavi iz anatomije. S druge strane, plastinirani anatomski preparati su vrlo detaljni, ali je za njihovu proizvodnju potrebna prethodna precizna sekcija pa se smatra da je ta metoda skupa i dugotrajna. Isto tako, potrebno je imati organe u fizičkom obliku i u velikom broju. Nasuprot tome, ispisani 3D modeli su dugotrajni, detaljni, lako se proizvode te nema opasnosti za zdravlje i troškovi su mali nakon početnih ulaganja. Unatoč svemu, ovakvi modeli ne mogu potpuno zamijeniti prave anatomske preparate, već su samo dodatak za provođenje nastave u nedostatku lešina (MCMENAMIN i sur., 2014.).

U humanoj medicini metoda 3D ispisa je vrlo razvijena te je u širokoj primjeni. Kada je u pitanju obrazovanje doktora medicine u primjeni su 3D modeli ljudskih kostiju (ABDOUHASEM i sur., 2015.), ali i drugih organa, primjerice ljudskog srca (RADZI i sur., 2019.).

U veterinarskoj medicini 3D tisak za sada se najčešće koristi za ispis anatomskih modela koji se koriste kao dodatna nastavna pomagala. Tako su izrađeni modeli goveđih kostiju (LI i sur., 2017.), konjskog kopita (PREECE i sur., 2013.), psećeg želuca (HACKMANN i sur., 2019.) i kostiju prsnog uda konja (DOS REIS i sur., 2019.). Isto tako, ispisani su patološki promijenjena nadlaktična kost psa i pripadajuća ortopedska pločica za planiranje kirurškog zahvata (QUINN - GORHAM i KHAN, 2016.) te dio lubanje psa nakon kraniotomije zbog tumora mozga (HAYES i sur., 2019.).

Pomoću kvalitetnih CT, MRI i UZV snimaka dobiva se detaljni prikaz organa koji je prvotno u DICOM (Digital Imaging and Communications in Medicine) formatu i kojeg je potom potrebno prevesti u format koji je pogodan za očitavanje na 3D pisaču. To se postiže obradom dobivenih snimaka u specijaliziranim programima za izradu 3D modela u kojima se segmentacijom pojedinih struktura razvija digitalni model. Danas se za 3D ispis modela najčešće koristi jedna od pet metoda (WEI i sur., 2017.): stereolitografija (SLA), modeliranje topljenim deponitima (FDM), MultiJet metoda, ColorJet metoda i Selective Laser Sintering (SLS). SLA kao materijal koristi tekuću smolu koja se stvrdnjava nakon izlaganja UV laserskim zrakama, ispis je brz, materijal može biti transparentan, a model je točan i detaljan.

Pri FDM metodi koristi se plastični filament (ABS - akril-nitril-butadien ili PLA - polilaktična kiselina). Filament plastike se zagrijava pri prolasku kroz mlaznice i stvrdne se odmah nakon naslojavanja (Slika 1.). Za ispis kompleksnih struktura potrebna je primjena potpornog materijala. Ova je metoda ekonomski isplativa, modeli su kompaktni te je metoda izbora za 3D ispis kostiju. Nedostaci ove metode su što je za ispis potrebno više vremena, nije najtočnija pri ispisu detalja i teško se uklanjaju potporne strukture.



Slika 1. Shematski prikaz FDM metode ispisivanja (WEI i sur., 2017.). Dijelovi ispisivača: build material spool – filament gradivnog materijala; support material spool – filament potpornog materijala; extrusion head – mlaznica; part support structure – dio potporne strukture; build part – ispisani model; build platform – postolja ispisivača

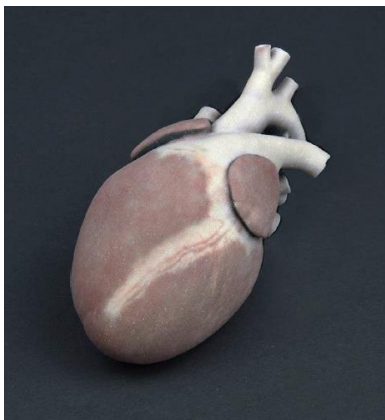
Kod MultiJet metode primjenjuje se kompaktna smola koja se otapa pod utjecajem UV zraka. Moguć je ispis modela različitih boja i materijala. Materijali prikazuju konzistenciju organa, a modeli su odlične rezolucije. Ova se metoda najčešće koristi pri ispisu anatomskih modela organa.

Za ColorJet i SLS metode koriste se praškasti materijal koji se u kruti oblik prevodi pomoću adhezivne otopine, to jest djelovanjem CO₂ lasera. Pisač i materijal koji omogućuju primjenu ovakvog ispisa su vrlo skupi, no modeli su detaljni i kvalitetni.

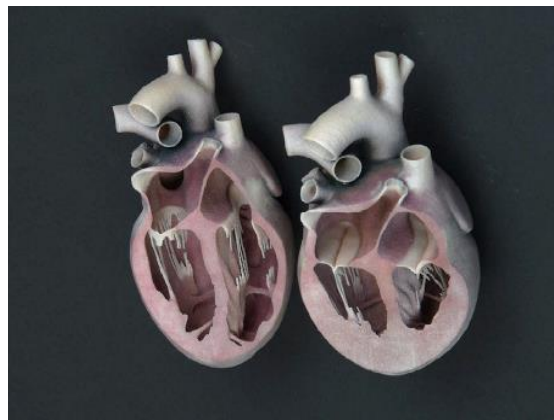
2.3. Primjeri trodimenzionalnih modela srca

Trodimenzionalni model srca mačke (WILHITE i WÖLFEL, 2019.)

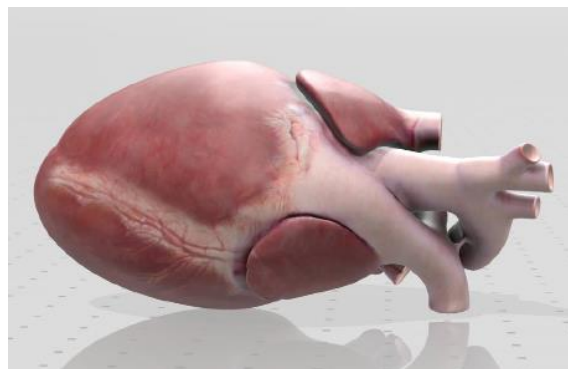
Digitalni model srca mačke izrađen je suradnjom anatoma i grafičkih dizajnera kako bi se izradio detaljan i točan model (Slika 2.) čija je struktura vrlo realistična. Isto tako, obradom digitalnog modela uspješno je prikazano srce u stadiju dijastole i sistole (Slika 3.). Za obradu digitalnog modela korišten je program Autodesk Maya, a za ispisivanje metoda ColorJet (ProJet CJP 660Pro printer). Digitalni model može se otvoriti pomoću 3D preglednika kao što je „Microsoft 3D modeling”.



Slika 2. Ispisan model srca mačke (WILHITE i WÖLFEL, 2019.)



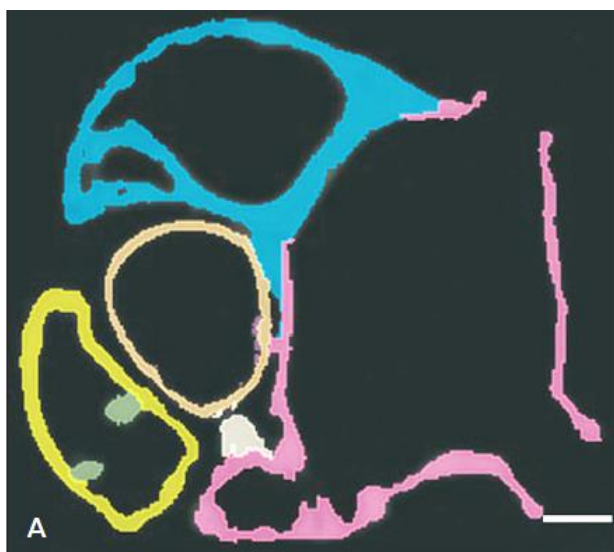
Slika 3. Prikaz dijastole (lijevo) i sistole (desno) na 3D modelu srca mačke (WILHITE i WÖLFEL, 2019.)



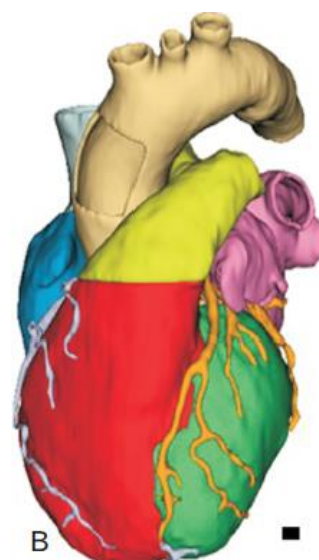Slika 4. Digitalni model srca mačke u „Microsoft 3D modeling” 3D pregledniku (WILHITE i WÖLFEL, 2019.)

Trodimenzionalni model srca čovjeka (RADZI i sur., 2016.)

Nakon dobivenih CT snimki srca čovjeka, digitalni model je obrađen u programu „3D Slicer 4.8.1.” kako bi se istaknule pojedine anatomske strukture (Slika 5.). Nakon toga je dobiveni model spremljen u „.stl” formatu (Slika 6.) te je u programu „Materialise Magic” obrađena površina. Prije ispisivanja, model je u programu „Object Studio” pripremljen tako što je određena različita konzistencija pojedinih struktura kombinacijom fotopolimera i elastomera.

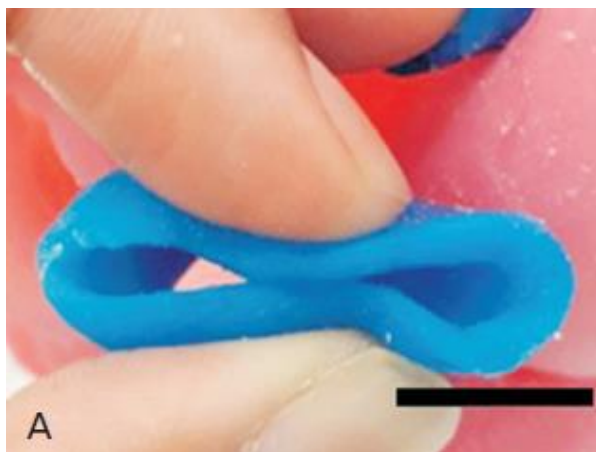


Slika 5. Prikaz anatomske strukture srca čovjeka u programu „3D Slicer“ (RADZI i sur., 2016.)

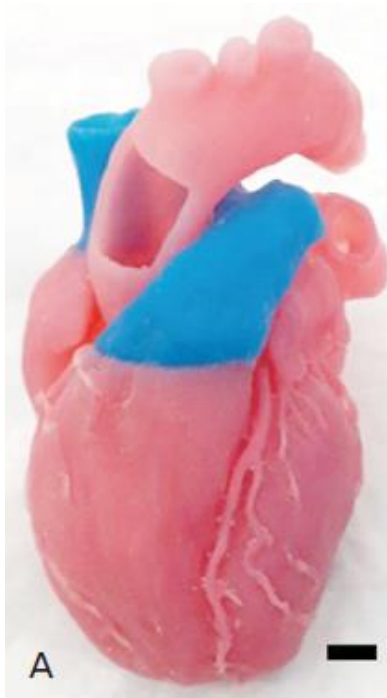


Slika 6. Model srca čovjeka u „.stl” formatu (RADZI i sur., 2016.)

Klijetke i arterije su izrađene od materijala čvršće konzistencije, a srčani zalisci, gornja šuplja vena (Slika 7.) i plućno deblo ispisani su u fleksibilnom materijalu. Nakon ispisivanja trebalo je ukloniti potporni materijal koji je korišten. To je učinjeno ispiranjem pod mlazom vode kako bi dobili završni model (Slika 8.).



Slika 7. Model gornje šuplje vene tiskan od fleksibilnog materijala (RADZI i sur., 2016.)

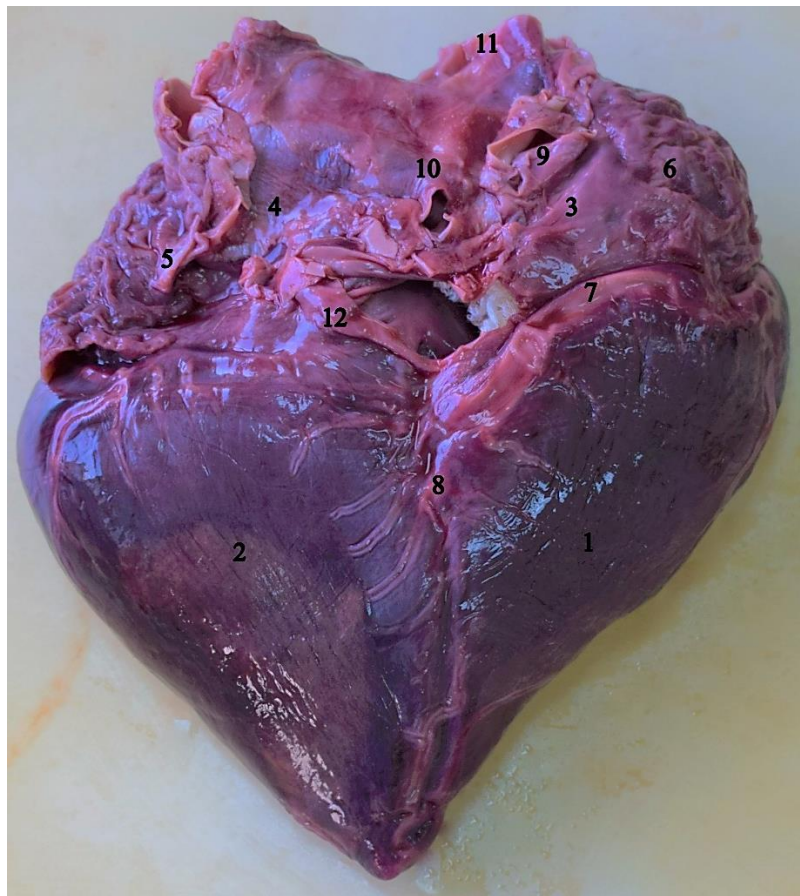


Slika 8. Ispisani model srca čovjeka (RADZI i sur., 2016.)

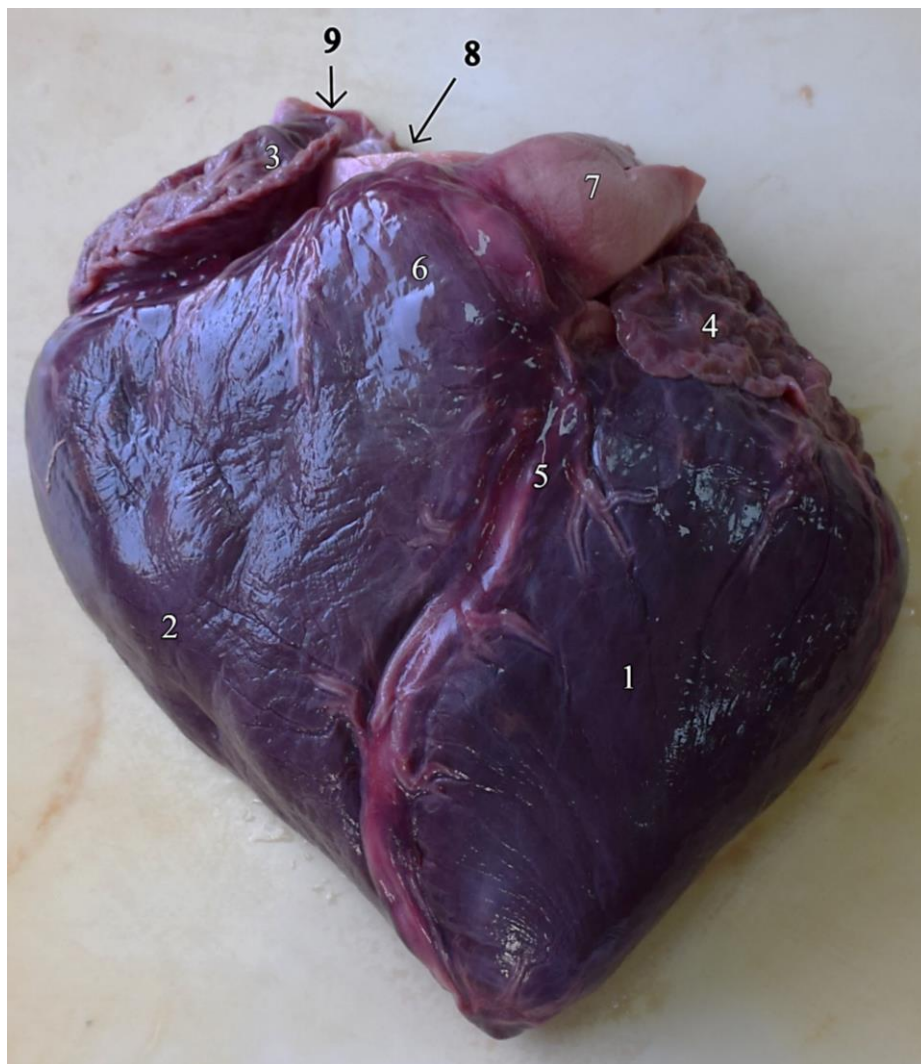3. MATERIJALI I METODE

U svrhu izrade 3D modela srca korišteno je srce dobrog dupina (*Tursiops truncatus*) koje je izuzeto 2017. godine prilikom autopsije mladunčeta ženskog spola, težine 66 kilograma i ukupne dužine tijela 174 centimetara. Dupin je uginuo uslijed zaplitanja u ribarsku mrežu i posljedičnog utapanja. Srce je odmah nakon autopsije odvojeno od pluća i okolnih tkiva, srčane komore i velike krvne žile isprane su običnom vodom te je srce pohranjeno u zamrzivaču u Zavodu za anatomiju, histologiju i embriologiju Veterinarskog fakulteta Sveučilišta u Zagrebu.

Početkom rujna 2019. srce je odmrznuto te je uklonjeno osrčje i manji ostaci plućnog tkiva (Slika 9., Slika 10.). Srce je izmjereno i određena je masa. Utvrđene su dimenzije 15 x 15 x 5 cm i masa 400 grama.

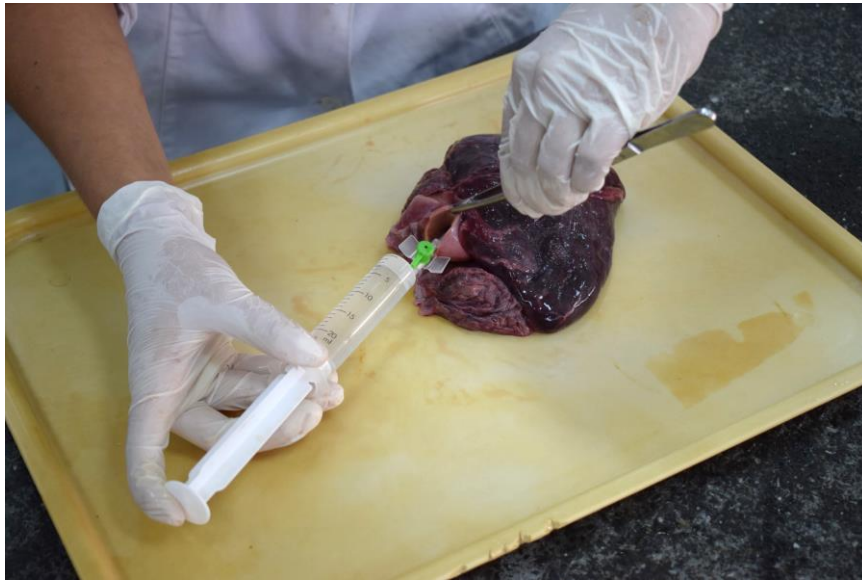

Slika 9. Srce dobrog dupina, *facies atrialis*: *ventriculus sinister* (1), *ventriculus dexter* (2), *atrium dextrum* (3), *atrium sinistrum* (4), *auricula sinistra* (5), *auricula dextra* (6), *a. coronaria dextra* (7), *r. interventricularis subsinuosus* (8), *a. pulmonalis sinistra* (9), *v. pulmonalis dextra* (10), *v. cava cranialis* (11), *v. cava caudalis* (12)



Slika 10. Srce dobrog dupina, *facies auricularis*: *ventriculus sinister* (1), *ventriculus dexter* (2), *auricula dextra* (3), *auricula sinistra* (4), *r. interventricularis paraconalis* (5), *truncus pulmonalis* (6), *a. pulmonalis sinistra* (7), *aorta* (8), *v. cava cranialis* (9)

U svrhu fiksacije za snimanje CT uređajem, srca je ponovno temeljito isprano običnom vodom i otvorena je aortna lukovica (*bulbus aortae*) kako bi pristup koronarnim arterijama bio lakši. Komore srca i koronarne arterije dodatno su isprane otopinom puferiranom sulfatom (PBS) kako bi se uklonilo što više ostataka krvnih ugrušaka (Slika 11.). Za ispiranje je iskorišteno 700 mL navedene otopine koja je izrađena miješanjem određenih koncentracija NaCl (80 g), KCl (2 g), Na₂HPO₄ (14,4 g) i KH₂PO₄ (2,4 g) u 800 mL destilirane vode te je pomoću dodavanja klorovodične kiseline pH prilagođen na vrijednost 7,4. Nakon toga je dodana destilirana voda kako bi ukupni volumen bio jedna litra pa je otopina autoklavirana.

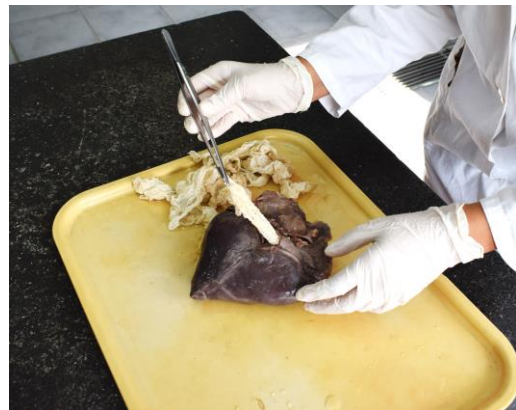

Slika 11. Ispiranje koronarnih arterija PBS - om

Nakon toga su pretklijetke i klijetke ispunjene gazom kako bi srce zadržalo izvorni oblik tijekom fiksacije u 1,5 L 10%-tne vodene otopine formaldehida (Slika 12.). Nakon šest dana fiksacije, srce je izvađeno iz formalina, a iz pretklijetki i klijetki izvađene su gaze (Slika 13.).

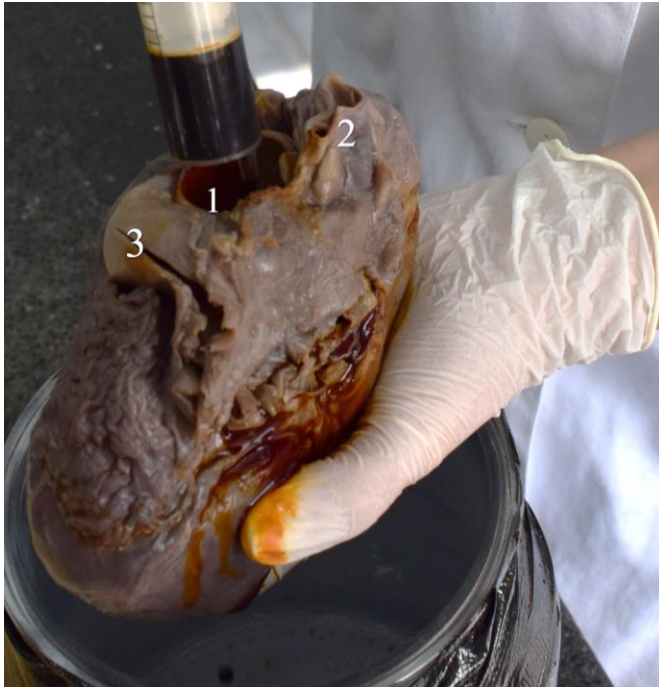

Slika 12. Fiksiranje srca formalinom



Slika 13. Izvlačenje gaze iz srčanih komora

Slijedila je obrada srca 10%-tnom Lugolovom otopinom (5% joda + 10% kalijevog jodida + 85% destilirane vode) koja difuzijom ulazi u tkiva i vezanjem za lipide služi kao pojačivač kontrasta mekih tkiva pri CT snimanju. Lugolova otopina aplicirana je u obje koronarne arterije, koliko je bilo moguće, pomoću intravenskog katetera (Slika 14.), a srce je nakon toga potpuno uronjeno u navedenu otopinu (Slika 15.) te je ostalo uronjeno tijekom 14 dana. Postupak pripreme srca proveden je na temelju podataka o fiksaciji tkiva prije CT snimanja prema GIGNAC i sur. (2016.).



Slika 14. Aplikacija Lugolove otopine u koronarne arterije. *Aorta* (1), *v. cava cranialis* (2), *a. pulmonalis sinistra* (3)



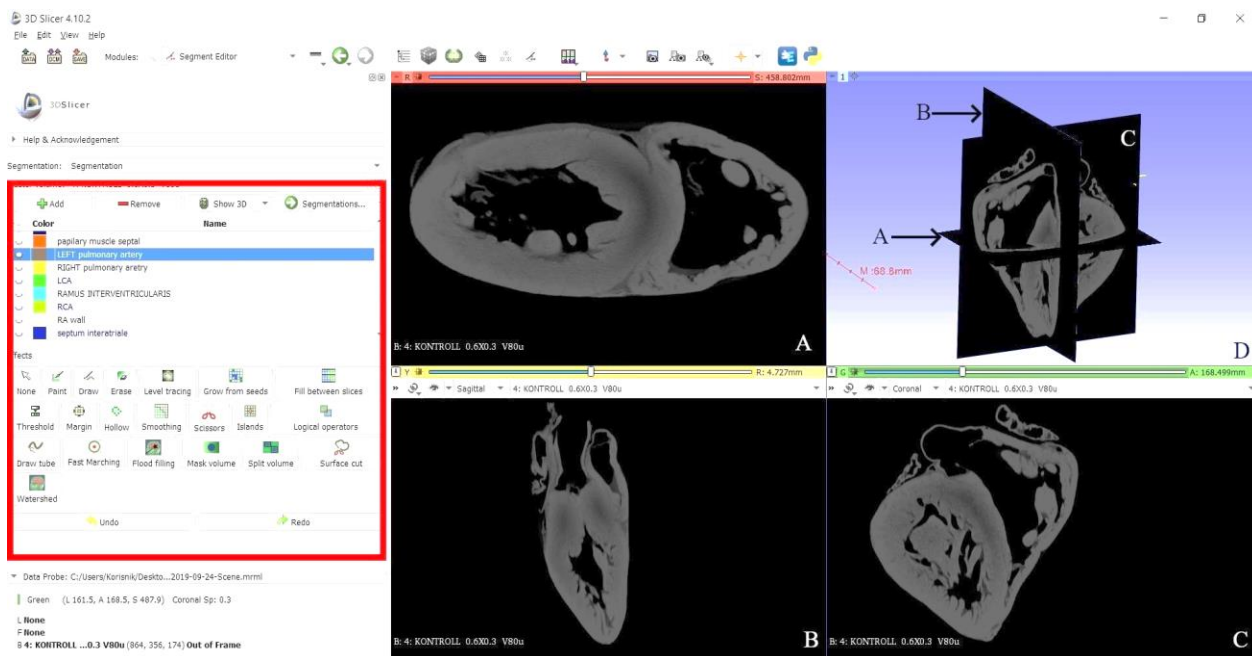
Slika 15. Potapanje srca u Lugolovu otopinu

Srce je otpremljeno na Institute of Diagnostic and Radiation Therapy, Kaposvár University u Mađarskoj. Pod vodstvom dr. sc. Örs Petnehazyja srce je snimljeno CT uređajem „Siemens SOMATOM Definition AS”. Nakon snimanja izrađen je digitalni 3D model u programu „3D Slicer 4.10.2”. Snimke dobivene CT uređajem prikazuju srce u tri ravnine: dorzalnoj (planum dorsale), sagitalnoj (planum sagittale) i transverzalnoj (planum transversale). Dorzalne ravnine omogućavaju pregled srca u dorzalnom i ventralnom smjeru. Sagitalne ravnine osiguravaju kretanje kroz presjeke u medijalnom i lateralnom smjeru, dok transverzalne ravnine prikazuju srce u kraniokaudalnom smjeru. U programu „3D Slicer“ su, pomoću modula „Segment editor”, detaljno označene sve vidljive anatomske strukture srca. U svrhu označavanja izrađen je popis anatomskih naziva za pojedine anatomske strukture i pripadajućih boja kojima će te strukture biti označene. Odabirom različitih boja dobiva se jasniji prikaz pojedinih struktura i njihovih granica. Nakon toga označene su anatomske strukture na nekoliko presjeka, a pomoću opcije „Fill between slices” ispunjavaju se preostali neoznačeni presjeci. Primjenom opcije „Thresholding” omogućeno je preciznije označavanje manjih struktura tako što se zadaje raspon gustoće tkiva pa se ističu samo one koje su u zadanom rasponu. Za određivanje pojedinih struktura vodilo se nazivljem iz najnovijeg izdanja službenog popisa anatomskih pojmova Nomina anatomica veterinaria (2017.). Model se nakon obrade u programu „3D Slicer” sprema u „.stl” („Standard Triangle Language“) formatu. U ovakvom ga formatu 3D pisač može očitati, a uz to može se otvoriti u različitim aplikacijama za pregledavanje i dodatnu obradu digitalnog 3D modela. Jedna od takvih aplikacija je „Meshmixer” koja služi za dodatnu obradu 3D modela u vidu korekcija površine i dodavanja boje. Uz to, Microsoft nudi besplatne aplikacije za pregledavanje 3D modela, „Print 3D” i „3D Preglednik”. U ovim se aplikacijama model može okretati i tako pregledavati u svim smjerovima, no u aplikaciji „3D Preglednik” model je moguće vidjeti samo u svojoj nijansi. Naknadno je digitalni 3D model obrađen u programu „Meshmixer” koji služi za korekcije površine i dodavanje boje. Digitalni model sa obojenim strukturama spremljen je u formatu „.obj” („Object Files”) i može se pregledavati pomoću aplikacije „Print 3D”.

U programu „PrusaSlicer” digitalni 3D model je prije ispisivanja podijeljen u dva dijela, dorzalni i ventralni, u ravnini ventralnog ruba lijeve uške. Ova podjela napravljena je radi lakšeg ispisivanja i kako bi na ispisanom modelu bila vidljiva unutrašnjost klijetki i pretklijetki. Za ispisivanje je korištena metoda modeliranja topljenim filamentima (FDM) pomoću pisača „Original Prusa i3 MK3S 3D printer” i polilaktične kiseline (Prusament PLA Galaxy Silver) bez dodatnog potpornog materijala. Pri FDM metodi nije mogući ispis modela u različitim bojama. Izrada digitalnog 3D modela srca u programu „3D Slicer” iz snimaka dobivenih CT uređajem trajala je otprilike sedam dana, dok je za ispis modela bilo potrebno 36 sati. Tisak digitalnog 3D modela srca dupina financirano je sredstvima projekta „Razvoj visokoobrazovnih standarda zanimanja, standarda kvalifikacija i unapređenje integriranog preddiplomskog i diplomskog studija veterinarske medicine uz primjenu HKO-a na Veterinarskom fakultetu Sveučilišta u Zagrebu“.

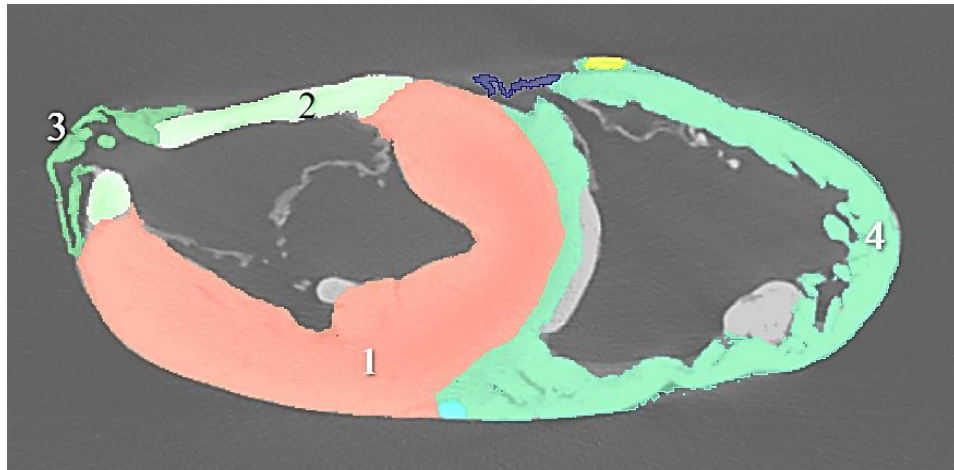
4. REZULTATI

Nakon snimanja srca CT uređajem iz dobivenih snimki u DICOM formatu izrađen je digitalni 3D model pogodan za ispisivanje pomoću 3D pisača. U programu „3D Slicer” srce se na ekranu računala vidi istovremeno u tri ravnine: dorzalnoj, sagitalnoj i transverzalnoj, dok gornji desni prozor prikazuje 3D model u prostoru. S lijeve strane prikaza u programu „3D Slicer” na ekranu računala nalazi se prozor za dodavanje anatomskih naziva za pojedine strukture i biranje boje kojom će se pojedina struktura označiti. U ovom prozoru nalaze se i druge opcije za obradu modela koje u ovom radu nisu korištene (Slika 16.). Isto tako, postoji mogućnost prikaza samo jednog od navedenih prozora.

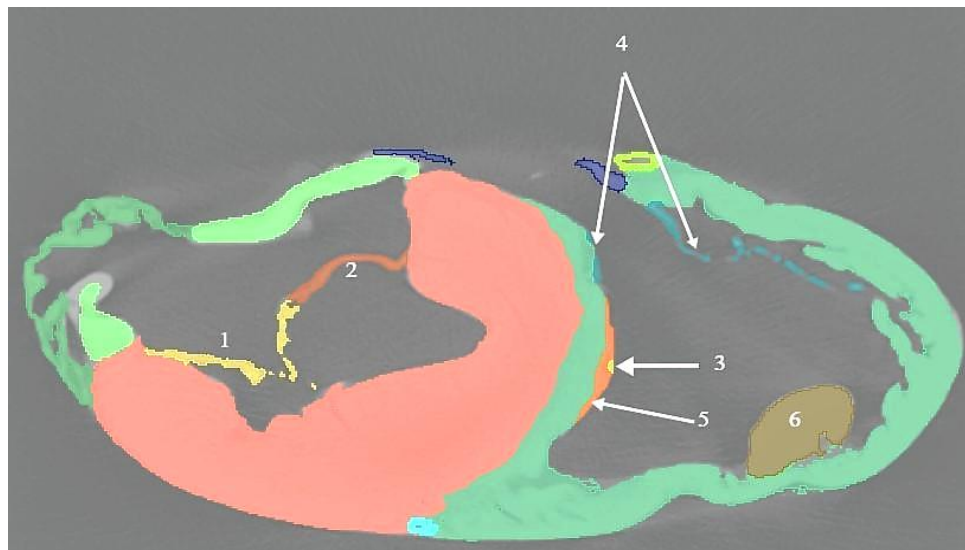


Slika 16. CT snimka srca dupina u programu „3D Slicer” – prije obrade; A – *planum dorsale*, B – *planum sagittale*, C – *planum transversale*, D - ravnine prikazane u prostoru, „Segment editor” - odjeljak za dodavanje anatomskog nazivlja i odabir anatomskih struktura te boja kojima će biti te strukture prikazane (crveni kvadrat)

Označavanje anatomskih struktura odrađeno je pomoću modula „Segment editor“, većim dijelom u dorzalnoj ravnini, dok su druge dvije ravnine služile za orijentaciju. Prvo su označene vanjske strukture srca (Slika 17.). Nakon dobivenih vanjskih obrisa srca, označeni su zalisci u srčanim komorama (Slika 18.).

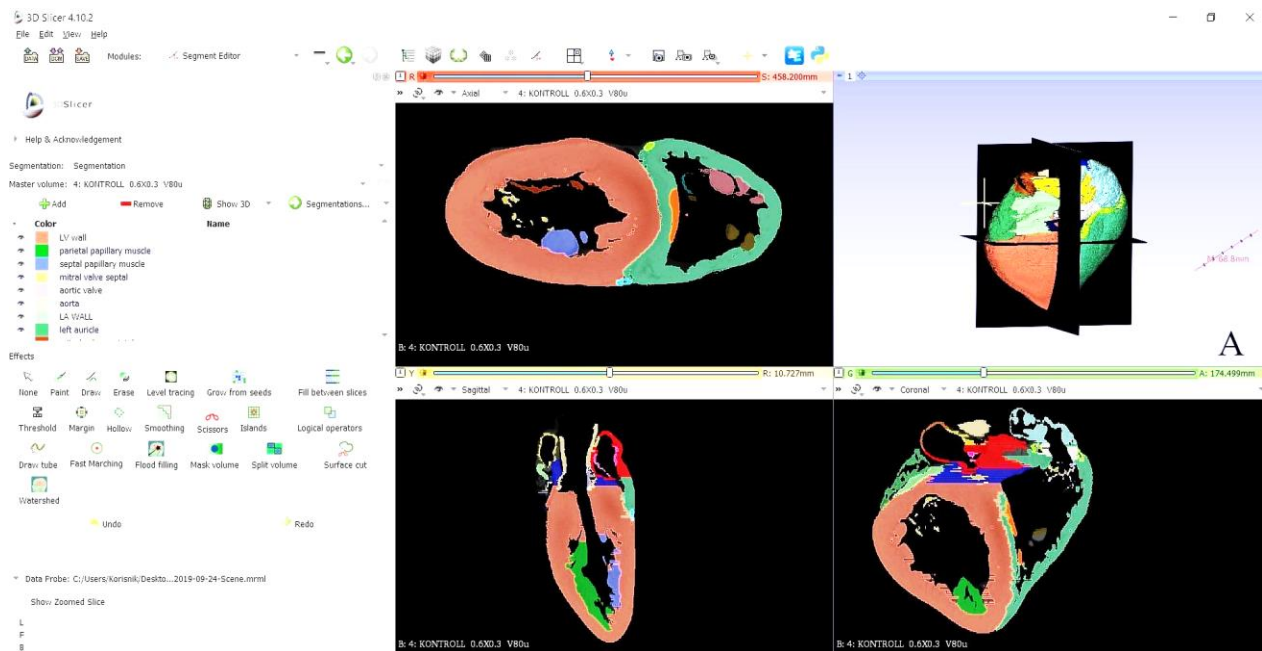


Slika 17. Prikaz srca dupina u modulu „Segment editor“. *Planum dorsale*: *ventriculus sinister* (1), *atrium sinistrum* (2), *auricula sinistra* (3), *ventriculus dexter* (4)

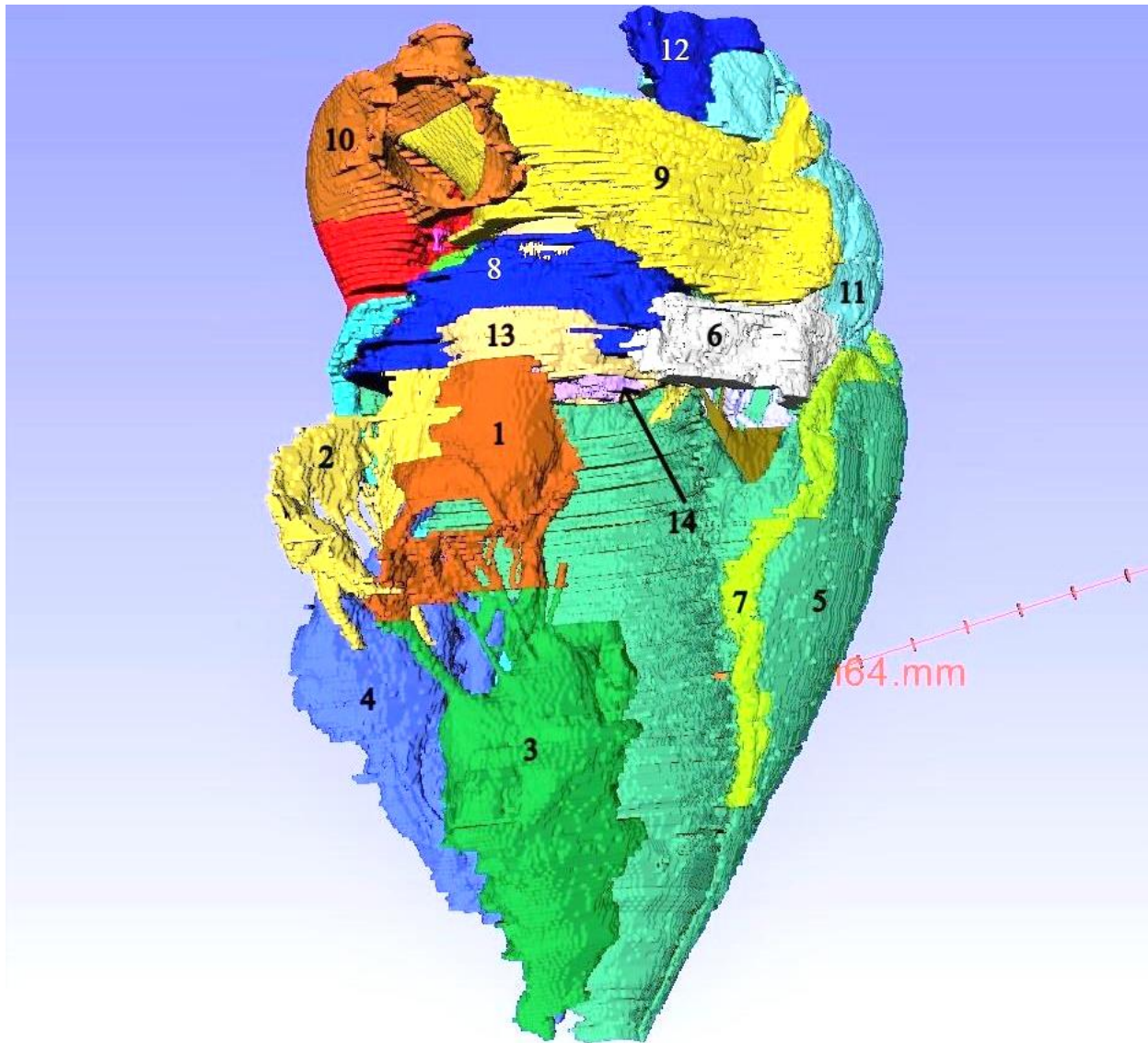


Slika 18. Prikaz srca dupina u modulu „Segment editor“: *valva mitralis - cuspis septalis* (1), *cuspis parietalis* (2), *valva tricuspidalis - cuspis septalis* (3), *cuspis parietalis* (4), *m. papillaris subarteriosus* (5), *mm. papillaris parvi* (6)

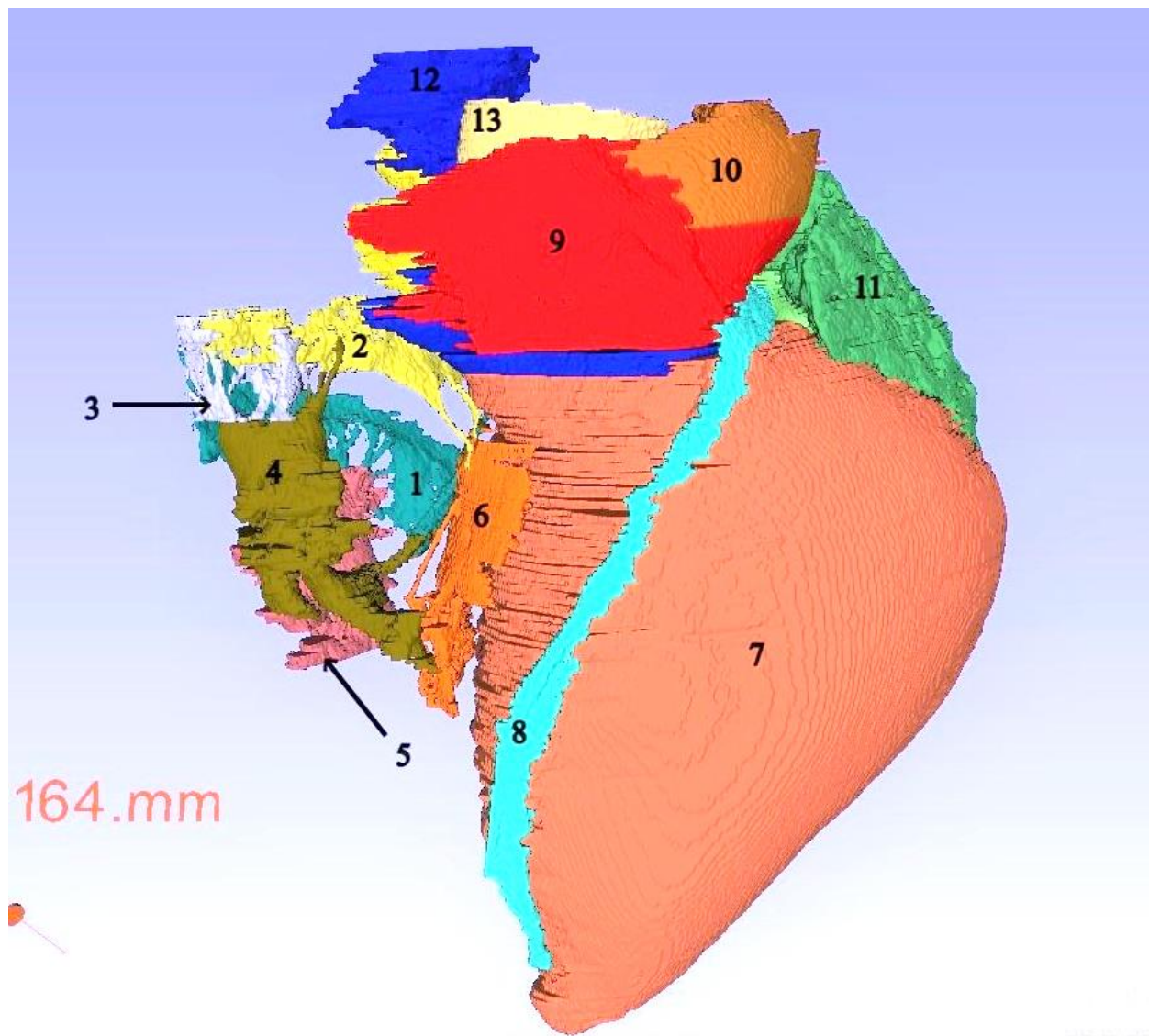
Na gotovom modelu su označene sljedeće anatomske strukture: lijeva i desna klijetka, pretklijetke i uške, mitralni i trikuspidalni zalisci, plućno deblo s pulmonalnim zaliskom te lijevom i desnom plućnom arterijom, aorta s aortnim zaliskom, lijeva i desna koronarna arterija, kranijalna i kaudalna šuplja vena. Navedene anatomske strukture su automatski vidljive tijekom označavanja u prozoru koji prikazuje model u prostoru (Slika 19.A). Zahvaljujući opciji sakrivanja pojedinih dijelova, omogućen je uvid u unutrašnjost klijetke i pretklijetke (Slika 20., Slika 21.). Dobiveni digitalni model spremljen je u „.stl” formatu kako bi ga 3D pisac mogao očitati.



Slika 19. CT snimka srca dupina u programu „3D Slicer” – nakon obrade: A - prikaz 3D modela srca

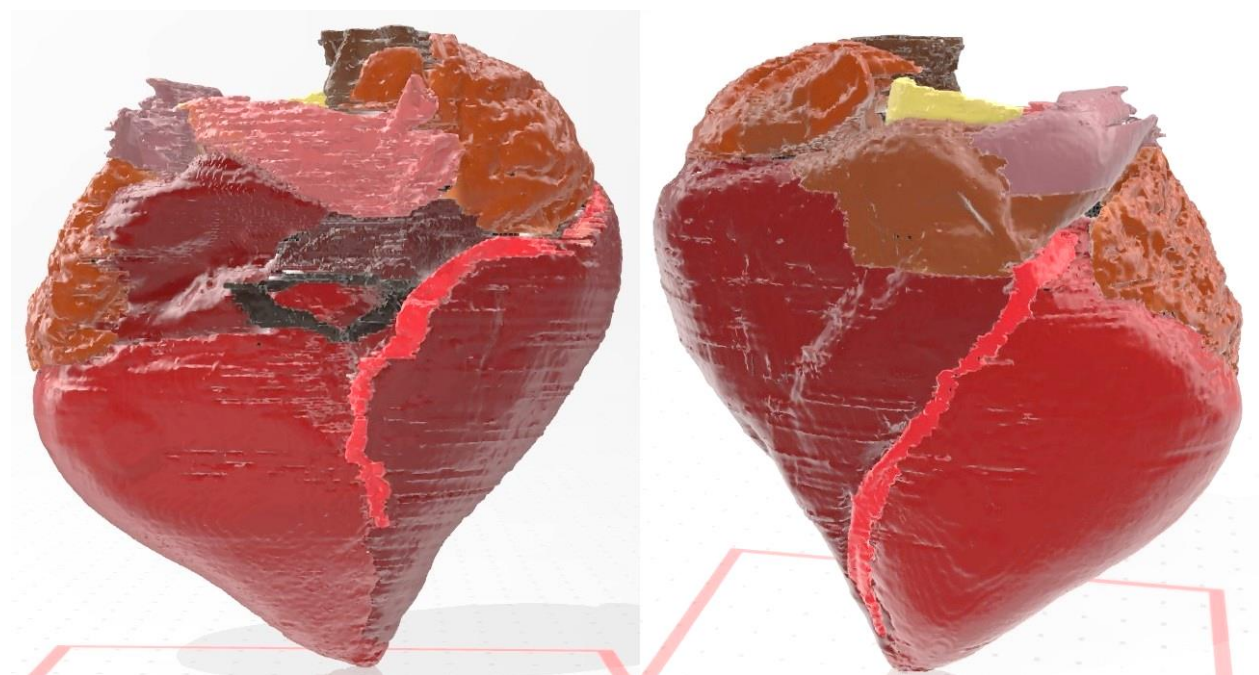


Slika 20. Prikaz srca dobrog dupina u modulu „Segment editor“, odznačene su lijeva klijetka i pretklijetka te lijeva uška: *valva mitralis: cuspis parietalis* (1), *cuspis septalis* (2), *m. papillaris subatrialis* (3), *m. papillaris subauricularis* (4), *ventriculus dexter* (5), *atrium dextrum* (6), *a. coronaria dextra - r. interventricularis subsinosis* (7), *septum interatriale* (8), *a. pulmonalis dextra* (9), *a. pulmonalis sinistra* (10), *auricula dextra* (11), *v.cava cranialis* (12), *aorta* (13), *aortni zalisci* (14)

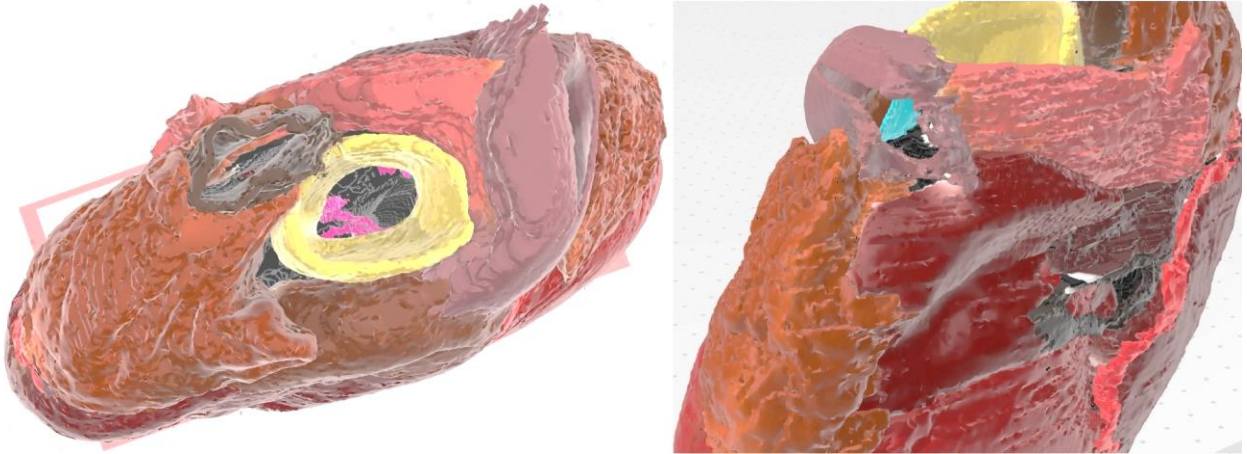


Slika 21. Prikaz srca dobrog dupina u modulu „Segment editor“, odznačene su desna klijetka, pretklijetka i uška: *valva tricuspidalis: cuspis parietalis* (1), *cuspis septalis* (2), *cuspis angularis* (3), *mm. papillares parvi* (4), *m. papillaris magnus* (5), *m. papillaris subarteriosus* (6), *ventriculus sinister* (7), *a.coronaria sinistra – r. interventricularis paraconalis* (8), *truncus pulmonalis* (9), *a. pulmonalis sinistra* (10), *auricula sinistra* (11), *v. cava cranialis* (12), *aorta* (13)

Nakon obrade površine u programu „Meshmixer” model je spremljen u „obj” formatu i takav se može pregledavati pomoću aplikacije „Print 3D” (Slika 22.) koja se besplatno preuzima iz Microsoftove trgovine. Na digitalnom su modelu zbog dodatka boje vidljivi aortni i dio pulmonalnog zaliska (Slika 23.).




Slika 22. Prikaz digitalnog 3D modela srca dobrog dupina u programu „Print 3D”:
facies atrialis (lijevo), *facies auricularis* (desno)

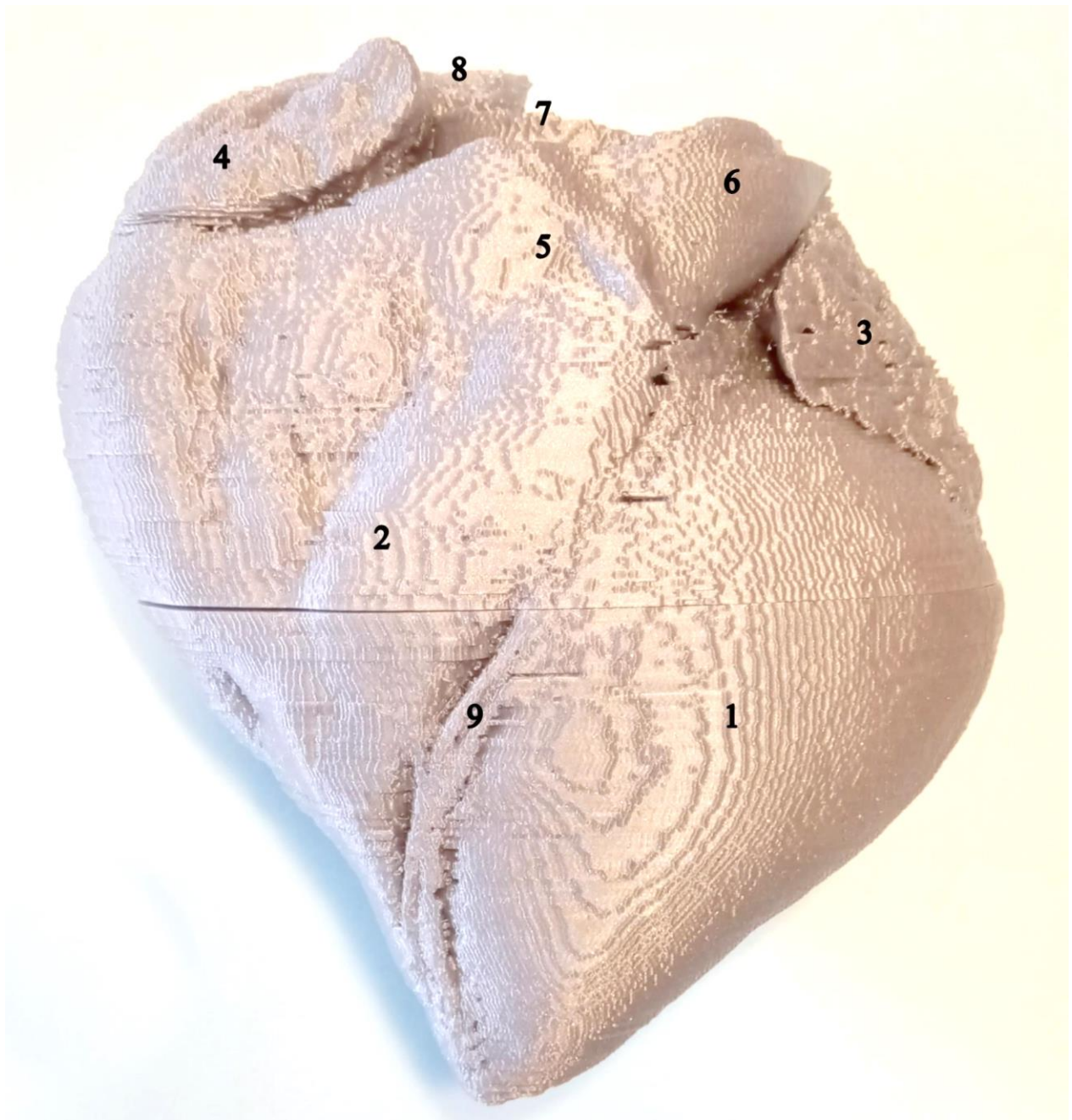


Slika 23. Prikaz baze srca dobrog dupina u aplikaciji „Print 3D” ; aorta i aortni zalisci (ružičasto); lijeva pulmonalna arterija i dio pulmonalnog zaliska (plavo)

Model srca dupina ispisan je u dva dijela. Dorzalni dio prikazuje dio klijetki, pretklijetke, uške, početne dijelove grana koronarnih arterija, aortu, plućno deblo, lijevu i desnu plućnu arteriju, kranijalnu i kaudalnu šuplju venu. Ventralni dio čine lijeva i desna klijetka te ostatak velikih interventrikularnih grana koronarnih arterija (*r. interventricularis paraconalis* i *r. interventricularis subsinosis*). Ova dva dijela spojena su magnetima te tako daju jedinstveni model koji je moguće otvoriti i pogledati unutrašnjost. Trodimenzionalni model teži 210 grama, a dimenzije su ostale nepromijenjene u odnosu na preparat srca dupina koji je korišten za izradu ovog modela i iznose 15 x 15 x 5 cm. Na gotovom modelu vidljive su sljedeće vanjske anatomske strukture srca: lijeva i desna klijetka, lijeva i desna pretklijetka s uškama, plućno deblo, lijeva i desna plućna arterija, aorta te otvor kranijalne i kaudalne šuplje vene. Također, vidljiv je i tok lijeve i desne koronarne arterije (Slika 24., Slika 25.).

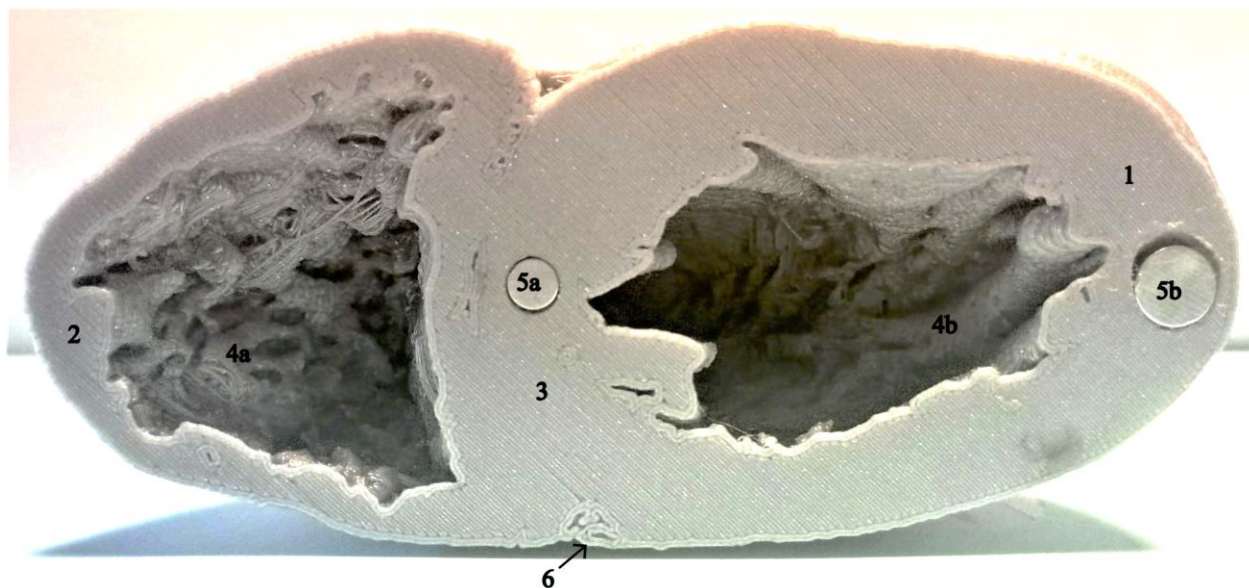


Slika 24. Ispisani model srca dobrog dupina (*facies atrialis*): *ventriculus sinister* (1), *ventriculus dexter* (2), *atrium dextrum* (3), *atrium sinistrum* (4), *auricula sinistra* (5), *auricula dextra* (6), linija prereza modela (7), *a. coronaria dextra* (8), *r. interventricularis subsinuosus* (9), *v. cava caudalis* (10), *v. cava cranialis* (11), *a. pulmonalis sinistra* (12), *a. pulmonalis dextra* (13)




Slika 25. Ispisani model srca dobrog dupina (*facies auricularis*): *ventriculus sinister* (1), *ventriculus dexter* (2), *auricula sinistra* (3), *auricula dextra* (4), *truncus pulmonalis* (5), *a. pulmonalis sinistra* (6), *aorta* (7), *v. cava cranialis* (8), *a. coronaria sinistra - r. interventricularis paraconalis* (9)

U unutrašnjosti ispisanog modela prikazana je stijenka šupljina srca te se dobro vide mesnate gredice (*trabeculae carneae*) (Slika 26.) i grebenasti mišići (*mm. pectinati*) (Slika 27.).



Slika 26. Ventralni dio ispisanog modela srca dupina: *ventriculus sinister* (1), *ventriculus dexter* (2), *septum interventriculare* (3), *trabeculae carneae* (4a, 4b), magneti ugrađeni u stijenke (5a, 5b), *r. interventricularis paraconalis* (6)



Slika 27. Dorsalni dio ispisanog modela srca dupina: *ventriculus sinister* (1), *ventriculus dexter* (2), *ostium aortae* (3), *mm. pectinati* (4), magneti ugrađeni u stijenku (5a, 5b)

5. RASPRAVA

Nove tehnike slikovne dijagnostike i pripadajući računalni programi imaju veliki potencijal u izučavanju anatomije domaćih i divljih životinja. Bilo koji organ može se snimiti CT uređajem ili 3D skenerom te pohraniti u digitalnom obliku ili se može ispisati pomoću 3D pisača. Pritom je dovoljan jedan organ za skeniranje koji se zatim može ispisati u neograničenom broju primjeraka. Na ovaj način skenirali smo srce dobrog dupina i uspješno izradili digitalni 3D model i ispisali model metodom modeliranja topljenim filamentima. Isto tako, pokazali smo da skeniranje organa zaštićenih i rijetkih životinja prije uzorkovanja tkiva omogućuje pohranu organa u digitalnom obliku u svrhu kasnije izrade digitalnih anatomskih preparata za izučavanje anatomske građe. U veterinarskoj praksi našeg podneblja ovakva praksa nije uobičajena, a razvoj digitalnih anatomskih preparata i njihova primjena u nastavi tek je na početku.

Modeli srca, čija izrada je opisana u objavljenim publikacijama, visoke su kvalitete. U svrhu izrade srca mačke (WILHITE i WÖLFEL, 2019.), ostvarena je suradnja anatoma i grafičkih dizajnera kako bi se proizvela što vjerodostojnija površina modela. Uspješno su prikazane krvne žile i svi zalisci. Uz to, ovaj je model ispisan u dvije faze rada srca: u fazi sistole i dijastole. Za ispisivanje je korištena ColorJet metoda koja se smatra najidealnijom za ispis modela organa. Kao materijal se koristi prah koji povezuje adhezivna otopina pa nema potrebe za potpornim strukturama. U usporedbi s modelom srca dupina, ovaj model jasnije prikazuje zaliske i mesnate gredice, no nisu vidljivi grebenasti mišići. Opisani model srca mačke grafički je kvalitetniji od modela srca dupina zbog specijalizirane obrade površine modela i primjene pogodnije metode ispisa.

Osim mačjeg, dostupan je i model srca čovjeka (RADZI i sur., 2019.). Ovaj je digitalni model izrađen u programu „3D Slicer” kao i model srca dupina, no dodatno je obrađena površina prije ispisivanja i korištena je MultiJet metoda tiskanja. U odnosu na model srca dupina, ovaj je model ispisan u dvije boje i pojedini dijelovi su različite konzistencije. Isto tako, površina je glatka i vrlo dobro se ističu koronarne arterije te su izrezivanjem dijela stijenke aorte prikazani aortni zalisci. Ova dva modela iskazuju važnost naknadne obrade površine digitalnog modela i utjecaj odabira metode tiskanja na izgled krajnjeg modela.

Iako digitalni model srca dobrog dupina prikazuje atrioventrikularne, aortne i pulmonalne zaliske, nije ih bilo moguće prikazati na ispisanom modelu. Zbog primjene FDM metode ispisa, unutrašnjost je bila predetaljna za ispisivanje, a dodatak potpornog materijala kasnije bi se teško uklonio zbog delikatnih struktura. Ispisani model jednolične je sive boje zbog nemogućnosti primjene više raznobojnih filamenata pri ispisu. Isto tako, jedan od nedostataka programa „3D Slicer” je nemogućnost pohranjivanja modela u različitim bojama kakve su korištene za označavanje pojedinih dijelova, no obradom digitalnog modela u programu „Meshmixer” dodana je boja na model i na njemu se, uz strukture vidljive na ispisanom modelu, vide i aortni te dio pulmonalnog zaliska.

Unatoč svemu, pri usporedbi 3D tiskanog modela s izvornim organom, ostale vanjske strukture jasno su vidljive kao i tok glavnih ogranaka koronarnih arterija. U unutrašnjosti tiskanog modela jasno se raspoznaju mesnate gredice i grebenasti mišići koje gradi miokard i čine unutarnju stijenkku srčanih komora neravnom. Vanjske dimenzije srca ostale su iste kao na izvornom organu, dok je masa upola manja. Trodimenzionalni modeli dobar su dodatak praktičnoj nastavi, no i dalje ne mogu zamijeniti prave preparate.

Ovo je prvi model ovakve vrste koji prikazuje životinjski organ u Hrvatskoj i shodno tome očekuje se unapređenje ovih tehnika u budućnosti. Ovaj će model biti dostupan studentima na Zavodu za anatomiju, histologiju i embriologiju Veterinarskog fakulteta Sveučilišta u Zagrebu tijekom nastave iz predmeta koji obuhvaćaju anatomiju domaćih i divljih životinja. Uz to, svrha izrade ovakvog modela je i poticaj svim zainteresiranim nastavnicima na edukaciju te izradu kvalitetnijih ispisanih modela dodatnom obradom digitalnog modela, korigiranjem površinskih grešaka i ispisom nekom od metoda koje su primjerenije za izradu modela organa u budućnosti.

6. ZAKLJUČCI

1. Pomoću CT uređaja moguće je dobiti kvalitetne snimke koje su temelj za izradu digitalnih 3D anatomskih modela.
2. Obradom digitalnih 3D modela u specijaliziranim računalnim programima mogu se izraditi kvalitetni ispisani anatomske modeli za primjenu u praktičnoj nastavi.
3. Ovim radom po prvi je put izrađen ispisani 3D anatomske model srca dobrog dupina.
4. Digitalna obrada i ispisivanje organa mogu osigurati veći broj anatomskih preparata zaštićenih životinjskih vrsta za potrebe nastave.

7. LITERATURA

- ABOUHASHEM, Y., M. DAYAL, S. SAVANAH, G. ŠTKRALJ (2015): The application of 3D printing in anatomy education. *Med. Educ. Online* 20, 1-3. <https://doi.org/10.3402/meo.v20.29847>
- BRZICA, H. (2005): Usporedba anatomske građe grkljana psa (*Canis familiaris*) i dobrog dupina (*Tursiops truncatus*). Diplomski rad, Veterinarski fakultet Sveučilišta u Zagrebu, Zagreb, Hrvatska.
- COZZI, B., S. HUGGENBERGER, H. OELSCHLAGER (2017): Anatomy of dolphins insights into body structure and function. Saunders Elsevier, St. Louis, Missouri, USA, 108-113.
- DOS REIS, L. D. A., B. L. R. GOUVEIA, J. C. R. JÚNIOR, A. C. DE ASSIS NETO (2019): Comparative assessment of anatomical details of thoracic limb bones of a horse to that of models produced via scanning and 3D printing. *3D Print. Med.* 5, Article 13. <https://doi.org/10.1186/s41205-019-0050-2>
- DOŠEN, S., T. TRBOJEVIĆ VUKIČEVIĆ, M. ĐURAS (2017): Arterial vasculature of the bottlenose dolphin heart. Book of abstract: The 7th International Congress “Veterinary science and profession”, 5 – 7 October 2015., Faculty of Veterinary Medicine, University of Zagreb, Zagreb, Croatia, str. 117.
- ĐURAS, M., D. DIVAC BRNIĆ, T. GOMERČIĆ, A. GALOV (2014): Craniometry of bottlenose dolphins (*Tursiops truncatus*) from the Adriatic Sea. *Vet. arhiv* 84, 649- 666.
- ĐURAS, M., I. JAGAR, T. GOMERČIĆ, A. WATSON, D. ŠKRTIĆ, A. GALOV (2016): Hip bone morphometrics of bottlenose dolphins (*Tursiops truncatus*) from Adriatic Sea: Sex determination and postnatal development. *Mar. Mammal Sci.* 32, 945-959. <https://doi.org/10.1111/mms.12305>

- GIGNAC, P. M., N. J. KLEY, J. A. CLARKE, M. W. COLBERT, A. C. MORHARDT, D. CERIO, I. N. COST, P. G. COX, J. D. DAZA, C. M. EARLY, M. S. ECHOLS, R. M. HENKELMAN, A. N. HERDINA, C. M. HOLLIDAY, Z. LI, K. MAHLOW, S. MERCHANT, J. MULLER, C. P. ORSBON, D. J. PALUH, M. L. THIES, H. P. TSAI, L. M. WITMER (2016): Diffusible iodine-based contrast-enhanced computed tomography (diceCT): an emerging tool for rapid, high-resolution, 3-D imaging of metazoan soft tissues. *J. Anat.* 228, 889-909. <https://doi.org/10.1111/joa.12449>
- GOMERČIĆ, H., Đ. HUBER, T. GOMERČIĆ, H. LUCIĆ, D. MIHELIĆ, M. ĐURAS (1998): Estimation of the bottlenose dolphin (*Tursiops truncatus*) population in the Croatian part of the Adriatic Sea. Report conducted for the Regional Activity Centre for Specially Protected Areas. (UNEP- Mediterranean Action Plan) and The Faculty of Veterinary Medicine, University of Zagreb. Zagreb, 44.
- GOMERČIĆ, T., M. ĐURAS, T. TRBOJEVIĆ VUKIČEVIĆ, S. KUŽIR, I. ALIĆ, V. ŠIMUNOVIĆ (2016): 3D atlas privjesnog aparata konja, Veterinarski fakultet Sveučilišta u Zagrebu. Zagreb, <http://intranet.vef.unizg.hr/3datlas>
- HACKMANN, C. H., L. D. A. DOS REIS, A. C. DE ASSIS NETO (2019): Digital revolution in veterinary anatomy: confection of anatomical models of canine stomach by scanning and three-dimensional printing (3D). *Int. J. Morphol.* 37, 486-490. <http://dx.doi.org/10.4067/S0717-95022019000200486>
- HAYES, G. M., E. A. DEMETER, E. CHOI, M. OBLAK (2019): Single-stage craniectomy and cranioplasty for multilobular osteochondrosarcoma managed with a custom additive manufactured titanium plate in a dog. *Case Reports in Veterinary Medicine*. Volume 2019, Article ID 6383591, 7 pages. <https://doi.org/10.1155/2019/6383591>
- HESPEL, A. M., R. WILHITE, J. HUDSON (2014): invited review - applications for 3d printers in veterinary medicine. *Vet. Radiol. Ultrasoun.* 55, 347–358. <https://doi.org/10.1111/vru.12176>
- HORVAT, S., M. SAKAČ (2011): Arterijski vod (ductus arteriosus) i ovalni otvor (foramen ovale) u dobrog dupina (*Tursiops truncatus*). Studentski rad, Veterinarski fakultet Sveučilišta u Zagrebu, Zagreb, Hrvatska.

INTERNATIONAL COMMITTEE ON VETERINARY GROSS ANATOMICAL NOMENCLATURE (2017): Nomina anatomica veterinaria. 6th edition. Editorial Committee Hannover, Ghent, Columbia, MO, Rio de Janeiro, 73-75.

KÖNIG, H. E., H. G. LIEBICH (2009): Anatomija domaćih sisavaca. Prvo hrvatsko izdanje, Naklada Slap, Zagreb.

KOOYMAN, G. L., M. A. CASTELLINI, R. W. DAVIS (1981): Physiology of diving in marine mammals. *Annu. Rev. Physiol.* 43, 343-356. <https://doi.org/10.1146/annurev.ph.43.030181.002015>

LI, F., C. LIU, X. SONG, Y. HUAN, S. GAO, Z. JIANG (2017): Production of accurate skeletal models of domestic animals using three-dimensional scanning and printing technology. *Anat. Sci. Educ.* 11, 73-80. <https://doi.org/10.1002/ase.1725>

LUCIĆ, H., S. VUKOVIĆ, M. ĐURAS GOMERČIĆ, T. GOMERČIĆ, S. ĆURKOVIĆ, D. ŠKRTIĆ, H. GOMERČIĆ (2006): Mikroskopska građa i aktivnost oksidativnih enzima u bubregu dobrog dupina (*Tursiops truncatus*) i plavobijelog dupina (*Stenella coeruleoalba*) iz sjevernog dijela Jadranskog mora. Microscopical structure and activity of the oxidative enzymes in the kidney of the bottlenose dolphin (*Tursiops truncatus*) and striped dolphin (*Stenella coeruleoalba*) from the north part of the Adriatic sea. Knjiga sažetaka. 2. znanstveni skup - Prirodoslovna istraživanja riječkog područja, Rijeka 14.-17. lipnja 2006., Prirodoslovni muzej Rijeka, Rijeka, Hrvatska, str. 96-97.

LUCIĆ, H., G. DOMITRAN, S. VUKOVIĆ, H. GOMERČIĆ, M. ĐURAS-GOMERČIĆ, T. GOMERČIĆ, D. ŠKRTIĆ, S. ĆURKOVIĆ (2007): Usporedne osobitosti histološke građe hipofiza dobrog dupina (*Tursiops truncatus*) i plavobijelog dupina (*Stenella coeruleoalba*) iz Jadranskog mora. Zbornik sažetaka. Veterinarska znanost i struka. Zagreb 26. listopad 2007., Veterinarski fakultet Sveučilišta u Zagrebu. Zagreb, Hrvatska, str. 65.

- LUCIĆ, H., S. VUKOVIĆ, H. GOMERČIĆ, M. ĐURAS-GOMERČIĆ, T. GOMERČIĆ, D. ŠKRTIĆ, S. ČURKOVIĆ (2003): Histološke osobitosti gušterače nekih vrsta dupina. Histological characteristics of the pancreas of some dolphin species. Zbornik sažetaka Osmog hrvatskog biološkog kongresa - Proceedings of Abstracts of 8th Croatian Biological Congress, 27. rujna – 2. listopada 2003., Zagreb, Hrvatska, str. 211-212.
- MALEŠ, T. (2020): Postnatalno srašavanje kostiju glave dobrog dupina (*Tursiops truncatus*) iz Jadranskog mora. Diplomski rad, Veterinarski fakultet Sveučilišta u Zagrebu, Zagreb, Hrvatska.
- MARIĆ, M. (2020): Digitalni anatomski model lubanje psa. Diplomski rad, Veterinarski fakultet Sveučilišta u Zagrebu, Zagreb, Hrvatska.
- MCMENAMIN, P. G., M. R. QUAYLE, C. R. MCHENRY, J. W. ADAMS (2014): The production of anatomical teaching resources using three-dimensional (3D) printing technology. *Anat. Sci. Educ.* 7, 479-486. <https://doi.org/10.1002/ase.1475>
- POPESKO, P. (2004): Atlas topografske anatomije domaćih životinja, Medicinska naklada, Zagreb
- PREECE, D., S. B. WILLIAMS, R. LAM, R. WELLER (2013): “Let’s get physical”: advantages of a physical model over 3D computer models and textbooks in learning imaging anatomy. *Anat. Sci. Educ.* 6, 216-224. <https://doi.org/10.1002/ase>
- QUINN-GORHAM, D. M., J. M. KHAN (2016): Thinking outside of the box: the potential of 3D printing in veterinary medicine. *J. Vet. Sci. Technol.* 7. <http://dx.doi.org/10.4172/2157-7579.1000360>
- RADZI, S., H. K. JOEL TAN, G. J. SHEN TAN, W. Y. YEONG, M. A. FERENCZI, N. LOW BEER, S. R. MOGALI (2019): Development of a three-dimensional printed heart from computed tomography images of a plastinated specimen for learning anatomy. *Anat. Cell Biol.* 53, 48-57. <https://doi.org/10.5115/acb.19.153>

- SAKAČ, M., S. HORVAT, M. SELETKOVIĆ, K. ŠLOGAR, T. GOMERČIĆ, M. ĐURAS (2013): Ossification of flipper bones in bottlenose dolphins (*Tursiops truncatus*). Abstract book: 27th Annual Conference European Cetacean Society, 8-10 April 2013, Setúbal, Portugal, str. 374.
- ŠKRTIĆ, D. (2010): Anatomske varijacije i patoanatomske promjene na kostima dobrog dupina (*Tursiops truncatus* Montagu 1821) iz Jadranskog mora. Disertacija, Veterinarski fakultet, Sveučilište u Zagrebu, Zagreb.
- THOMAS, D. B., J. D. HISCOX, B. J. DIXON, J. POTGIETER (2016): 3D scanning and printing skeletal tissues for anatomy education. *J. Anat.* 229, 473-481. <https://doi.org/10.1111/joa.12484>
- VUKOVIĆ, S., H. LUCIĆ, H. GOMERČIĆ, M. ĐURAS GOMERČIĆ, T. GOMERČIĆ, D. ŠKRTIĆ, S. ČURKOVIĆ (2005): Morphology of the lymph nodes in bottlenose dolphin (*Tursiops truncatus*) and striped dolphin (*Stenella coeruleoalba*) from the Adriatic sea. *Acta Vet. Hung.* 53, 1-11. <https://doi.org/10.1556/avet.53.2005.1.1>
- VUKOVIĆ, S., H. LUCIĆ, A. ŽIVKOVIĆ, M. ĐURAS GOMERČIĆ, T. GOMERČIĆ, A. GALOV (2010): Histological structure of the adrenal gland of the bottlenose dolphin (*Tursiops truncatus*) and the striped dolphin (*Stenella coeruleoalba*) from the Adriatic sea. *Anat. Histol. Embryol.* 39, 59-66. <https://doi.org/10.1111/j.1439-0264.2009.00981.x>
- VUKOVIĆ, S., H. LUCIĆ, M. ĐURAS GOMERČIĆ, A. GALOV, T. GOMERČIĆ, S. ČURKOVIĆ, D. ŠKRTIĆ, G. DOMITRAN, H. GOMERČIĆ (2011): Anatomical and histological characteristics of the pituitary gland in the bottlenose dolphin (*Tursiops truncatus*) from the Adriatic Sea. *Vet. arhiv* 81, 143-151.
- WEI, X., L. ZENG, Z. PEI (2017): 3D printing of medical models: a literature review. Proceedings of the ASME 2017 International Mechanical Engineering Congress and Exposition IMECE2017, 3rd-9th November, 2017, Tampa, Florida, USA. <https://doi.org/10.1115/IMECE2017-70263>
- WILHITE, J., I. WÖLFEL (2019): 3D Printing for veterinary anatomy: an overview. *Anat. Histol. Embryol.* 48, 609–620, <https://doi.org/10.1111/ahe.12502>

8. SAŽETAK

Izrada trodimenzionalnog anatomskog modela srca dupina

Sara Došen

Izrada trodimenzionalnih (3D) modela organa pomoću 3D pisaa je novi naain prikaza anatomskih struktura za potrebe nastave iz anatomije domaaih i divljih životinja. Organi zaštićenih životinja teško su dostupni za potrebe nastave pa tako i organi dobrog dupina (*Tursiops truncatus*) koji je jedina vrsta kita zubana koja stalno obitava u Jadranskom moru. Cilj ovog rada bila je izrada ispisanog 3D modela srca dobrog dupina. U tu svrhu korišteno je srce dobrog dupina koje je 2017. godine pohranjeno u zbirci Zavoda za anatomiju, histologiju i embriologiju Veterinarskog fakulteta Sveučilišta u Zagrebu. Srce dobrog dupina je snimljeno CT uređajem nakon čega je izrađen digitalni 3D model u programu „3D Slicer” koji je ispisan FDM (Fused Deposition Modeling) metodom. Unatoč tome što korištena metoda nije najpogodnija za ispis organa, na modelu srca dupina raspoznaje se većina vanjskih struktura koje su bile vidljive i na izvornom organu. Izrađeni digitalni model moguće je dodatno obraditi i primjenom pogodnije metode 3D ispisa mogu se izraditi kvalitetniji modeli u neograničenom broju. Ovaj model biti će dostupan studentima kao didaktičko pomagalo za prikaz srca, ali i kao primjer nove metode očuvanja organa zaštićenih životinjskih vrsta.

Ključne riječi: dobri dupin (*Tursiops truncatus*), srce, trodimenzionalni model, 3D tisak

9. Summary

Design of a three-dimensional anatomical heart model of the dolphin

Sara Došen

Making 3D organ models using 3D printers is a new way of showing anatomical structures in the anatomy of domestic and wild animals courses. The organs of endangered species are not easily available for teaching purposes so the same holds true for the organs of the bottlenose dolphin (*Tursiops truncatus*) which is the only toothed whale species that permanently lives in the Adriatic Sea. The aim of this paper was to make a 3D printout of the model of the heart of the bottlenose dolphin. The heart of a bottlenose dolphin which was deposited in the collection of the Department of Anatomy, Histology and Embryology of the Faculty of Veterinary Medicine of the University of Zagreb in 2017 was used for this purpose. The heart was scanned using a CT scanner and then a digital 3D model was created using the „3D Slicer” programme and printed out using the FDM (Fused Deposition Modelling) method. Despite the fact that the method used is not the most suitable for organ printing, most of the outer structures of the heart which are visible on the original organ are discernible. The digital model which was created can be additionally improved and if a better 3D printing method is used, new higher quality models can be made in unlimited numbers. This model will be available to students as a didactic tool of a representation of a heart, but also as an example of a new method of preserving organs of endangered species.

Key words: bottlenose dolphin (*Tursiops truncatus*), heart, three-dimensional model, 3D printing

10. ŽIVOTOPIS

Rođena sam 14. srpnja 1995. u Čakovcu gdje sam završila Gimnaziju Josipa Slavenskog. Studij na Veterinarskom fakultetu Sveučilišta u Zagrebu upisala sam 2014. Tijekom studija izradila sam dva rada na temu koronarnog krvotoka. Stručni članak Došen i sur. „Prikaz koronarnih arterija ovce na anatomskom preparatu srca primjenom poliuretanske smjese“ objavljen je u studentskom časopisu „Veterinar“ 2017. godine. Iste godine na 7. međunarodnom kongresu „Veterinarska znanost i struka“ predstavljeno je postersko priopćenje Došen i sur. „Arterial vasculature of the bottlenose dolphin heart“. Sudjelovala sam u 7. i 8. međunarodnom kongresu „Veterinarska znanost i struka“ 2017. i 2019. u Zagrebu, 1st Scientific and professional meeting on reptiles „REPTILIA“ 2018. u Zagrebu i 2nd European Veterinary Students Seminar, Faculty of Veterinary Medicine, 2018. u Zagrebu. Uz to, 2019. godine sudjelovala sam na projektu pod nazivom „Plavi projekt - doprinos razvoju programa društveno korisnog učenja na Veterinarskom fakultetu u Zagrebu“. Bila sam uključena kao volonter na radionicama „Festival znanosti“ i „Noć muzeja“ 2018. i 2019.. Od 2017. godine do završetka fakulteta aktivno sam volontirala na Klinici za unutarnje bolesti.

Publikacije:

DOŠEN, S., M. E. HUSIĆ, T. TRBOJEVIĆ VUKIČEVIĆ, M. ĐURAS (2017): Prikaz koronarnih arterija ovce na anatomskom preparatu srca primjenom poliuretanske smjese. Veterinar 55, 21-27.

DOŠEN, S., T. TRBOJEVIĆ VUKIČEVIĆ, M. ĐURAS (2017): Arterial vasculature of the bottlenose dolphin heart. Book of abstracts of the 7th international Congress “Veterinary Science and Profession”, Zagreb, 5.-7. listopada 2017., Faculty of Veterinary Medicine University of Zagreb, Zagreb, Hrvatska, str. 63.